



## **CARRERA DE ODONTOLOGÍA**

Trabajo de Sistematización Práctica.  
Previo a la obtención del título de Odontóloga.

Tema.

Rehabilitación oral integral de una paciente con múltiples restos radiculares que comprometen la estética y la función masticatoria en el periodo

Marzo-Agosto 2016.

Autora.

María Gabriela Vélez Morales

Tutora.

Odo. Geomara Dueñas Zambrano Mg. Gs

Cantón Portoviejo – Provincia Manabí – República del Ecuador

2016

## **CERTIFICACIÓN DE LA TUTORA DE TRABAJO DE SISTEMATIZACIÓN PRÁCTICA.**

Odo. Geomara Dueñas Zambrano Mg. Gs certifica que el Trabajo de Sistematización Práctica titulado: Rehabilitación oral integral de una paciente con múltiples restos radiculares que comprometen la estética y la función masticatoria, en el periodo Marzo-Agosto 2016, es trabajo original de la estudiante María Gabriela Vélez Morales, mismo que ha sido realizado bajo mi dirección.

---

Odo. Geomara Dueñas Zambrano Mg. Gs.

**Tutora**

## **CERTIFICACIÓN DEL TRIBUNAL EXAMINADOR.**

Tema:

Rehabilitación oral integral de una paciente con múltiples restos radiculares que comprometen la estética y la función masticatoria, en el periodo Marzo-Agosto 2016.

Trabajo de Sistematización Práctica sometido al tribunal examinador como requisito previo a la obtención del Título de Odontólogo.

Tribunal:

---

Dra. Lucia Galarza Santana Mg. Gs.

Coordinadora de la carrera

---

Odo. Geomara Dueñas Zambrano Mg. Gs.

Tutora

---

Dra. Hidelisa Valdés Domech MSc.

Esp. en Periodoncia

Miembro del Tribunal

---

Odo. Jessica García Loor

Miembro del Tribunal

---

Dra. Mónica Cabrera Sánchez Mg. Ge.

Miembro del Tribunal

## **DECLARACIÓN DE AUTORÍA.**

El presente trabajo de Sistematización Práctica titulado **Rehabilitación oral integral de una paciente con múltiples restos radiculares que comprometen la estética y la función masticatoria, en el periodo Marzo-Agosto 2016** es de mi propia autoría y no contiene material escrito por otra persona que no se haya referenciado debidamente en el texto, parte de ella o en su totalidad.

La responsabilidad de las opiniones, investigaciones, resultados, presentadas en este Trabajo de Sistematización Práctica son exclusivamente mías, lo que doy fe para los fines legales consiguientes de la Universidad San Gregorio de Portoviejo.

---

María Gabriela Vélez Morales

**Autora**

## **AGRADECIMIENTO.**

Agradezco a Dios por darme salud y fortaleza para alcanzar mis metas, por darme fe y nunca perder las esperanzas por alcanzar mis metas.

A mi familia por siempre ser mí pilar, mi fortaleza, por su apoyo incondicional.

También quiero agradecer a mi tutora Odo. Geomara Dueñas que sin su ayuda y conocimientos no hubiese sido posible realizar este proyecto.

A la Odo. Verónica Ramos una docente incondicional que durante esta etapa de mi titulación supo darme consejos y las mejores palabras de aliento cuando más las necesitaba.

A mis compañeros de sistematización práctica Ricardo, Evelyn, Paola, Laura, Franchesca, con los que compartimos grandes anécdotas y pasamos por muchísimos momentos, con las personas que menos me imaginaba compartir esta etapa de mi vida mis colegas, gracias.

María Gabriela Vélez Morales

## **DEDICATORIA.**

La vida se encuentra plagada de retos, y uno de ellos es la universidad. Tras verme dentro de ella, me he dado cuenta que más allá de ser un reto, es una base no solo para mi entendimiento del campo en el que me he visto inmersa, sino para lo que concierne a la vida y mi futuro.

El presente trabajo de Sistematización Práctica se la dedico a toda mi familia, principalmente a mis queridos padres Ángel y Gloria que han sido un pilar fundamental en mi vida y en mi formación como profesional, dándome siempre su apoyo incondicional, por brindarme la confianza, consejos, oportunidades y recursos para lograrlo.

A mi amado esposo Orlando, gracias por estar siempre en los momentos difíciles, brindándome su amor, paciencia y comprensión, y a mi tesoro, mi hijo Andresito que ha sido el motor por el cual he sabido seguir adelante durante este largo trayecto porque siempre fue mi motivación para no decaer y no dar un paso atrás.

María Gabriela Vélez Morales

## **RESUMEN.**

La sistematización de práctica está basada en la Rehabilitación oral integral de una paciente con múltiples restos radiculares que comprometen la estética y la función masticatoria, en el periodo Marzo-Agosto 2016 desarrollado en las clínicas de la Universidad San Gregorio de Portoviejo.

Por medio de la ficha 033 del Ministerio de Salud Pública se pudo realizar un diagnóstico detallado empezando por un buen examen clínico y ayudándonos de los exámenes complementarios tanto sean radiografías como exámenes, para luego poder planificar el plan de tratamiento y tener un resultado satisfactorio.

La paciente presentó placa bacteriana y cálculo dental que fue eliminado mediante una profilaxis y raspado y alisado en las superficies dentales, múltiples restos radiculares realizando exodoncias, las que cicatrizaron de manera óptima para así colocar las prótesis de cromo cobalto superior e inferior, también presentó caries de dentina que fueron restauradas con resina, se diagnosticaron patologías pulpares tales como necrosis pulpar, absceso alveolar crónico y una pulpitis aguda serosa realizando tratamientos endodónticos para luego restaurar dichas piezas con coronas de metal porcelana.

Todo este proceso se llevó a cabo mediante diferentes procedimientos odontológicos y se logró rehabilitar a la paciente devolviéndole su estética, su función masticatoria, devolviéndole la confianza y su autoestima.

Palabras claves: Rehabilitación, Placa bacteriana, Pulpitis, Caries.

## **ABSTRACT.**

The systematization of practice is based on comprehensive oral rehabilitation of a patient with multiple radicular remains that compromise aesthetics and masticatory function, which was developed in the clinics of the University of San Gregorio de Portoviejo in March-August 2016 period.

Through the clinical record 033 of the Ministry of Public Health a detailed diagnosis was made starting with a good clinical examination and with the help of complementary examinations both X-rays and exams and then to plan the treatment plan and obtain a satisfactory result.

The patient presented plaque and calculus which was removed by prophylaxis and scaling and on tooth surfaces, multiple radicular remains performing extractions, which healed optimally in order to place the prosthesis chrome upper and lower cobalt, also presented decay dentine that were restored with resin, pulp diseases such as pulp necrosis, chronic alveolar abscess were diagnosed and also an acute serous pulpitis and endodontic treatments was performed and then restore those parts with metal porcelain crowns.

This whole process is carried out by different dental procedures and managed to rehabilitate the patient returning aesthetics, masticatory function, restoring confidence and self-esteem.

Key words: Rehabilitation, Bacterial Plaque, Pulpitis, Cavitis.



## INDICE.

Certificación de la Tutora de Trabajo de Sistematización Práctica. ....	II
Certificación del Tribunal Examinador. ....	III
Declaración de Autoría. ....	IV
Agradecimiento. ....	V
Dedicatoria. ....	VI
Resumen. ....	VII
Abstract. ....	VIII
Indice. ....	IX
Introducción. ....	1
CAPITULO 1. ....	2
1. Problematización. ....	2
1.1. Tema. ....	2
1.2. Planteamiento del problema. ....	2
1.3. Delimitación. ....	3
1.4. Justificación. ....	4
1.5. Objetivos. ....	4
1.5.1. Objetivo general. ....	4
CAPITULO II. ....	5
2. Marco teórico referencial y conceptual. ....	5
2.1. Historia de la enfermedad o problema actual. ....	5
2.2. Examen físico general. ....	5
2.3. Examen físico regional. ....	6
2.3.1. Examen físico extraoral. ....	6
2.3.2. Examen físico intraoral. ....	6
2.4. Exámenes complementarios. ....	7
2.5. Diagnóstico. ....	8
2.6. Plan de tratamiento. ....	9
2.7. Periodoncia. ....	10
2.8 Cirugía. ....	15
2.9 Operatoria. ....	17
2.9.1. Causas. ....	17

2.10. Endodoncia.....	21
2.11 Prótesis Fija. ....	23
2.12 Prótesis removible de cromo y cobalto. ....	24
2.12.1. Clasificación de Kennedy. ....	25
CAPITULO III. ....	26
3. Marco Metodológico.....	26
3.1. Modalidad de trabajo.....	26
3.2. Métodos.....	26
3.2.1. Técnicas.....	26
3.2.2. Educación al paciente.....	31
3.3. Marco Administrativo.....	31
3.3.3. Económicos.....	35
3.4. Cronograma.....	35
3.5. Ética.....	35
CAPITULO IV. ....	36
4. Resultados.....	36
Anexos.....	38
Bibliografía.....	75

## INTRODUCCIÓN.

La rehabilitación oral es una especialidad de la odontología que se encarga de devolver la función del sistema estomatognático de manera integral al paciente, donde intervienen diferentes ramas como la endodoncia, operatoria, prostodoncia, cirugía, periodoncia entre otras más, logrando así en conjunto mejorar la salud oral, estética y su funcionalidad. El éxito de un tratamiento odontológico depende mucho de un correcto diagnóstico y un adecuado plan de tratamiento, para así lograr resultados satisfactorios para el paciente.

Según la obra de Gay y Berini (2009)<sup>1</sup> sobre la extracción de restos radiculares cita que:

La presencia de restos radiculares en los maxilares de nuestros pacientes es un hecho muy frecuente en la praxis diaria, por motivos muy diversos entre los que destacamos: la poca o nula educación sanitaria de los ciudadanos, la mínima preocupación que muestran las Administraciones Públicas por la salud bucal de sus administrados tanto en sus aspectos preventivos como curativos, etc. Todo ello da como resultado un desinterés generalizado por la salud bucal que hace tan frecuente ver bocas sépticas llenas de restos radiculares. Por tanto la extracción de los restos radiculares constituirá un capítulo muy importante en la práctica diaria de la Odontología actual de nuestro país. No obstante, debemos apurar al máximo la conservación de los dientes de nuestros pacientes, incluso de los restos radiculares ya que en ocasiones la terapéutica dental nos ofrece técnicas conservadoras, que incluyen el tratamiento de conductos, las reconstrucciones coronarias, etc., y se puede optar en casos seleccionados por la extrusión mediante tracción ortodóncica del resto radicular o por técnicas de alargamiento de coronas, para luego efectuar el tratamiento rehabilitador adecuado al caso.

Es importante desarrollar la rehabilitación oral desde un enfoque multidisciplinario ya que rehabilitación oral no es solo resolver un problema sino de manera general devolverle al paciente lo que ha perdido y así poder recuperar su estética y funcionalidad para poder mejorar su calidad de vida.

---

<sup>1</sup> Cosme, G., & Berini, L. (2011). *Tratado de cirugía bucal* (Vol. 1). Madrid, Reino de España: Ergon

# CAPITULO 1.

## 1. Problematicación.

### 1.1. Tema.

Rehabilitación oral integral de una paciente con múltiples restos radiculares que comprometían la estética y función masticatoria, en el periodo Marzo-Agosto 2016.

### 1.2. Planteamiento del problema.

Según la Organización Mundial de la Salud (OMS)<sup>2</sup>, (2004) cita que:

Las enfermedades bucodentales, como la caries dental, la periodontitis (enfermedad gingival) y los cánceres de la boca y la faringe son un problema de salud de alcance mundial que afecta a los países industrializados y, cada vez con mayor frecuencia, a los países en desarrollo, en especial entre las comunidades más pobres, ha afirmado hoy la Organización Mundial de la Salud (OMS). Al anunciar las conclusiones del informe mundial sobre salud bucodental, la OMS ha declarado que se estima que cinco mil millones de personas en el planeta han sufrido caries dental. (párr. 1).

Una mala salud bucodental puede tener profundas repercusiones en la salud general y en la calidad de vida», ha afirmado el Dr. Petersen. «El dolor, los abscesos dentales, los problemas al comer o en la masticación, la pérdida de piezas y la existencia de dientes descoloridos o dañados tienen efectos importantes en la vida y el bienestar cotidianos de las personas. (párr. 10).

Revisando información disponible en el sitio web google académico en el Acta Odontológica Colombiana Un enfoque multidisciplinario en rehabilitación oral: Reporte de caso. Acta Odontológica Colombiana por Miguel Cabello Chávez (2015) afirmando que:

El manejo multidisciplinario en odontología es muy importante para planificar, diagnosticar y establecer un plan de tratamiento adecuado para el beneficio y la satisfacción de los pacientes. El objetivo del presente caso clínico fue rehabilitar, de forma correcta, el funcionamiento del sistema masticatorio y, a la vez, devolver la estética perdida de la paciente, a través de un enfoque odontológico multidisciplinario.

---

<sup>2</sup> Le Galés-Camus, C., Petersen, P., Porter, D. (2004). Organización Mundial de la Salud. Centro de Prensa. Ginebra.

La paciente femenina de 60 años, acudió a la Facultad de Odontología de la Universidad Nacional Mayor de San Marcos porque presentaba dificultad para masticar sus alimentos. Al examen clínico se observó gran ausencia de dientes en el sector posterior y espacios entre los dientes antero - superiores. Se tuvo entre los principales diagnósticos: Edentulismo parcial, diastemas entre los dientes antero – superiores y colapso de mordida posterior. Mediante el análisis de un equipo multidisciplinar, se realizaron múltiples tratamientos de forma organizada y secuencial: Restauraciones metal cerámicas y prótesis parcial removible. En conclusión, el abordaje multidisciplinario en odontología conlleva a obtener resultados favorables, brindando un enfoque más amplio de las diferentes alternativas de tratamiento para los pacientes<sup>3</sup>.

En la ciudad de Portoviejo en las clínicas de la Universidad San Gregorio de Portoviejo, los pacientes acuden de forma continua a la consulta a realizarse restauraciones dentales estéticas; de manera personal se rehabilitará integralmente la cavidad oral de una paciente con múltiples restos radiculares que afectan su estética y función masticatoria, la cual presenta piezas dentales fracturadas por diferentes causas, caries de dentina severa, y ausencia de piezas.

### **1.3. Delimitación.**

De acuerdo a lo establecido, el problema queda de la siguiente manera:

Campo: Salud

Área: Odontología

Aspecto: Rehabilitación oral

Delimitación espacial: El trabajo de sistematización de práctica se desarrollará en la clínica odontológica de la Universidad San Gregorio de Portoviejo, provincia de Manabí, República del Ecuador.

Delimitación temporal: Marzo-Agosto 2016.

---

<sup>3</sup> Chávez, M. C. (2015). Un enfoque multidisciplinario en rehabilitación oral: Reporte de caso. *Acta Odontológica Colombiana*, 5(2), 135.

## **1.4. Justificación.**

El presente trabajo de sistematización de práctica se justifica en el objetivo número 3 del Plan Nacional del Buen Vivir<sup>4</sup>, el mismo que hace referencia a mejorar la calidad de vida de la población, de modo que se respete el derecho a la salud de todo ciudadano; para que éste se cumpla es necesario incluir los servicios de promoción, prevención y atención integral.

Institucionalmente la Universidad San Gregorio de Portoviejo realiza mediante sus estudiantes vinculación con la comunidad en sectores vulnerables donde se les brinda servicio odontológico gratuito y se les da charlas de educación oral.

A nivel personal me permitió aplicar técnicas y conocimientos adquiridos a lo largo de mi formación académica, obteniendo como resultado la rehabilitación de la paciente, a la que se le devolvió su estética dental y su función masticatoria y así por mejorar su calidad de vida.

## **1.5. Objetivos.**

### **1.5.1. Objetivo general.**

Rehabilitar integralmente a una paciente con múltiples restos radiculares que comprometen la estética y función masticatoria, en el periodo Marzo-Agosto 2016.

---

<sup>4</sup> Consejo Nacional de Planificación (2013). Plan Nacional del Buen Vivir 2013-2017, Tomo1. Autor. Quito. Obtenido de [http://www.ministeriointerior.gob.ec/wp-content/uploads/downloads/2014/03/PLAN\\_NACIONAL-PARA-EL-BUEN-VIVIR-2009\\_2013.pdf](http://www.ministeriointerior.gob.ec/wp-content/uploads/downloads/2014/03/PLAN_NACIONAL-PARA-EL-BUEN-VIVIR-2009_2013.pdf)

## **CAPITULO II.**

### **2. Marco teórico referencial y conceptual.**

#### **2.1. Historia de la enfermedad o problema actual.**

Paciente de 44 años de edad, sexo femenino, raza mestiza, acudió a la consulta odontológica manifestando querer recuperar su función y estética dental, presentando varios restos radiculares, con la necesidad de exodoncias, restauraciones, tratamientos de conducto, para luego así poder colocar prótesis fijas y removibles en el maxilar como en la mandíbula para ejercer correctamente su masticación y lucir estéticamente bien.

En cuanto a los antecedentes patológicos personales y familiares tenemos que como antecedentes personales padeció de anemia y a los antecedentes familiares diabetes (mamá de la paciente).

#### **2.2. Examen físico general.**

Paciente consciente orientado en tiempo y espacio, sin dificultades físicas ni mentales, que deambula sin dificultad, que no presentó facies patognomónicas de ninguna enfermedad, presenta piel y mucosas con hidratación y coloración normal, sin lesiones visibles, temperatura normo térmica de 37°, con frecuencia cardiaca de 64 pulsaciones por minuto, frecuencia respiratoria de 14 respiraciones por minuto, con presión arterial de 110/80 mm/Hg. Panículo adiposo conservado.

## **2.3. Examen físico regional.**

### **2.3.1. Examen físico extraoral.**

Inspección: Al examen físico de cabeza y cuello, la paciente no presentó patología aparente, la cara y la piel se presentaron normales, labios con movilidad y color normal, musculatura fácil conservada, pliegues faciales normales, no hubo presencia de tumefacciones.

Palpación: no presentó alteraciones en los labios, ni en la articulación temporomandibular, no hubo síntomas de dolor ni chasquidos en los movimientos de apertura, cierre y lateralidad. En la región de ganglios linfáticos anteriores posteriores y laterales no son palpables, no hubo presencia de dolor, cadena linfática normal.

Auscultación: latido carotideo de buen tono y frecuencia.

### **2.3.2. Examen físico intraoral.**

La mucosa oral y carrillos no presentaron patologías aparentes; suelo de boca y paladar en estado normal.

Inspección: Las piezas dentales número 17, 15, 14, 12, 11. 21, 24, 27, 34, 47 se encontraron fracturadas, presentaron caries dental las piezas dentales número 16, 13, 23, 26, 37, 35, 33, 32, 44, 45, la pieza dental número 22 presentó necrosis pulpar y la pieza dental número 25 un absceso alveolar crónico, la pieza dental número 35 presentó pulpitis aguda serosa debido a una restauración clase V profunda.

Percusión horizontal: positivo en la pieza dental número 35.

Percusión vertical: positiva en la pieza dental número 25.

Pruebas térmicas: negativo.

El indicador de caries CPO es de 13.



El índice de placa O'Leary es de 82%, resultado por el cual se obtuvo que la paciente presenta un déficit de higiene oral. Se le realizó sondaje, en las cuales presentó bolsas periodontales y leve sangrado en algunas piezas al introducir la sonda, sospechando una enfermedad periodontal por la profundidad de las bolsas.

Las encías se encontraron de color rosa pálida de consistencia firme y resiliente, de textura graneada, los labios se encontraron normales, los carrillos normales, en el paladar duro se encontró un pequeño torus palatino, en el paladar blando sin patología aparente, las amígdalas de tono normal, lengua de tamaño normal y pigmentada, piso o suelo de boca en estado normal.

Palpación: A la palpación de las partes blandas de la cavidad bucal no se encontró ninguna alteración, en las partes duras de la cavidad bucal como encías y paladar duro están firmes, las piezas dentales no presentaron movilidad. Las glándulas salivales sin patología aparente.

#### **2.4. Exámenes complementarios.**

Para llegar a un buen diagnóstico se decidió realizar los siguientes exámenes:

Radiografía panorámica (Ver anexo 5 fig. 1).

Radiografías periapicales (Ver anexo 5 fig. 3).

Hemograma completo con TO y TPT (Ver anexo 5 fig. 2).

## **2.5. Diagnóstico.**

### **Diagnóstico radiográfico.**

#### Maxilar superior

Ensanchamiento del ligamento periodontal en las piezas dentales número 16, 13, 22, 23, 25. Área radiolúcida periapical en la pieza dental número 25. Restos radiculares en las piezas dentales número 17, 15, 14, 12, 11, 21, 24, 27. Disminución de la cresta alveolar en sentido vertical en la pieza dental número 23. Disminución de la cresta alveolar en sentido horizontal en las piezas dentales número 25, 26.

#### Maxilar inferior

Ensanchamiento del ligamento periodontal en las piezas dentales número 37, 35, 33, 43, 44, 45. Área radiolúcida periapical en la pieza dental número 37. Restos radiculares en las piezas dentales número 34, 47. Cálculo subgingival en las piezas dentales número 32, 31, 41, 42. Disminución de la cresta alveolar en sentido horizontal en las piezas dentales número 35, 33, 32, 31, 41, 42, 43, 44, 45.

### **Diagnóstico presuntivo.**

Factores locales.

Caries.

Pulpitis.

Periodontitis.

### **Diagnóstico diferencial.**

Pigmentaciones.

Gingivitis.

Periodontitis.

Necrosis.

Absceso.

### **Diagnóstico definitivo.**

Periodontitis crónica localizada leve.

Caries en las piezas dentales número 16, 13, 23, 26, 37, 35, 33, 32, 44, 45.

Restos radiculares en las piezas dentales número 17, 15, 14, 12, 11. 21, 24, 27, 34, 47.

Necrosis pulpar en la pieza dental número 22.

Absceso alveolar crónico en la pieza dental número 25.

Pulpitis aguda serosa en la pieza dental número 35.

## **2.6. Plan de tratamiento.**

Profilaxis y fluorización.

Raspado y alisado de superficies dentales.

Exodoncia de restos radiculares piezas dentales número 17, 15, 14, 12, 11. 21, 24, 27, 34, 47.

Exodoncia por caries profunda pieza dental número 16.

Endodoncia en piezas dentales número 22, 25, 35.

Restauración con resina en las piezas dentales número 13, 23, 26, 37, 33, 32, 44, 45.

Colocación de poste de resina en las piezas dentales número 22 y 25.

Corona de metal porcelana en las piezas número 22 y 25.

Placa parcial removible de cromo cobalto superior e inferior.

## **2.7. Periodoncia.**

Investigando la definición de Periodontitis en la obra de Carranza (2014)<sup>5</sup> puedo exponer que:

La periodontitis se define como “una enfermedad inflamatoria de los tejidos de soporte de los dientes provocada por microorganismos o grupos de microorganismos específicos, que tiene como resultado la destrucción progresiva del ligamento periodontal y el hueso alveolar con formación de bolsas, recesión o ambas”.

La característica clínica que distingue a la periodontitis de la gingivitis es la presencia de pérdida clínicamente detectable de la inserción. Con frecuencia esto se acompaña de una formación periodontal de bolsas y cambios de la densidad y la altura del hueso alveolar. En algunos casos se presenta una recesión de la encía marginal junto con la pérdida de inserción, enmascarando el progreso de la enfermedad si las medidas de la profundidad de la bolsa se toman sin considerar los niveles clínicos de inserción. Los signos clínicos de inflamación, como cambios en el color, el contorno y la consistencia y la hemorragia al sondaje, tal vez no sean siempre indicadores positivos de una pérdida de la inserción en curso. Sin embargo, se ha probado que la presencia de hemorragia continúa al sondaje en una secuencia de visitas es un indicador confiable de la presencia de inflamación y puede provocar la pérdida posterior de inserción en el sitio de sangrado. (pp. 66,67).

Extendiéndonos en la obra de Carranza (2014)<sup>6</sup>, sobre la periodontitis crónica cito que:

La periodontitis crónica está relacionada con la acumulación de placa y cálculos y, por lo general, tiene un rango lento a moderado de avance de la enfermedad, pero se pueden observar periodos de destrucción más rápida. El aumento del avance de la enfermedad

---

<sup>5</sup> Carranza, F. A., Newman, M. G., Takei, & Klokkevold, P. R. (2014). *Periodontología clínica de Carranza* (11<sup>a</sup> ed.). República Bolivariana de Venezuela: Amolca.

<sup>6</sup> Ídem

puede ser provocado por el impacto de factores locales, sistémicos o ambientales que pueden influir en la interacción normal entre el huésped y las bacterias.

Los factores locales pueden influir en la acumulación de placa; las enfermedades sistémicas como la diabetes mellitus y la infección por VIH pueden afectar las defensas del huésped, y los factores ambientales como el tabaquismo y el estrés, también afectan la respuesta del huésped ante la acumulación de placa. La periodontitis crónica puede darse como una enfermedad localizada en la que menos del 30% de los sitios evaluados muestran pérdida sea y de inserción, o puede darse como una enfermedad más generalizada en la que más del 30% de los sitios se ven afectados. La condición puede también ser descrita dependiendo de su gravedad como ligera: 1 a 2 mm, moderada: 3 a 4 mm, o grave:  $\geq 5$  mm con base en la cantidad de pérdida de inserción clínica. (p. 68).

Refiriéndonos a la Bolsa periodontal según la obra de Carranza (2014)<sup>7</sup> podemos decir que:

La bolsa periodontal, que se define como un surco gingival profundizado por un proceso patológico, es una de las características clínicas más importantes de la enfermedad periodontal.

Los signos clínicos que sugieren la presencia de bolsas periodontales incluyen una encía marginal engrosada color rojo azulado; una zona vertical roja azulada del margen gingival a la mucosa alveolar; hemorragia gingival y supuración; movilidad del diente; formación de diastema y síntomas como dolor localizado o dolor “en lo profundo del hueso”. (p. 182).

Extendiéndonos en la obra de Carranza<sup>8</sup> (2014) conociendo sobre la pérdida de hueso y patrones de destrucción puedo citar que:

Aunque la periodontitis es una enfermedad infecciosa del tejido gingival, los cambios que se producen en el hueso son cruciales porque la destrucción del hueso es responsable de la pérdida de los dientes. La altura y la densidad del hueso alveolar se mantienen normales por un equilibrio, regulado por influencias locales y sistémicas, entre la formación ósea y la reabsorción ósea. Cuando la reabsorción excede la formación, se puede reducir tanto la altura ósea como la densidad ósea.

El nivel óseo es una consecuencia de experiencias patológicas pasadas, mientras que los cambios en el tejido blando de la pared de la bolsa reflejan el estado inflamatorio en ese momento. Por tanto, el grado de pérdida ósea no siempre se correlaciona con la

---

<sup>7</sup> Carranza, F. A., Newman, M. G., Takei, & Klokkevold, P. R. (2014). *Periodontología clínica de Carranza* (11<sup>a</sup> ed.). República Bolivariana de Venezuela: Amolca.

<sup>8</sup> ídem

profundidad de las bolsas periodontales, la gravedad de la ulceración de la pared de la bolsa o la presencia o ausencia de pus. (p. 197).

Según la obra de Carranza<sup>9</sup> (2014) sobre los Patrones de destrucción ósea podemos citar que:

La enfermedad periodontal altera las características morfológicas del hueso además de reducir la altura ósea. La comprensión de la naturaleza y la patogénesis de estas alteraciones son esenciales para un diagnóstico y un tratamiento efectivo.

**Pérdida ósea horizontal:** Es el patrón más común de pérdida ósea que se puede manifestar en la enfermedad periodontal. Se reduce la altura del hueso, pero el margen óseo permanece casi perpendicular a la superficie dental. Los tabiques interdetales y las placas facial y lingual se ven afectadas, pero no siempre en el mismo grado alrededor del mismo diente.

**Defectos angulares o verticales:** Son los que se dan en dirección oblicua, dejando un surco socavado en el hueso a lo largo de la raíz; la base del defecto se localiza de forma apical al hueso circundante. (p. 2013) En casi todos los casos, los defectos angulares están acompañados de bolsas periodontales intraóseas; sin embargo las bolsas intraóseas siempre tienen un defecto angular subyacente. (p. 205).

Investigando la obra de Carranza<sup>10</sup> (2014) puedo exponer sobre la Periodontitis crónica que:

La periodontitis crónica se ha definido como “una enfermedad infecciosa que causa inflamación dentro de los tejidos de soporte dental, pérdida progresiva de la inserción y pérdida ósea”. Esta definición resume las principales características clínicas y etiológicas de la enfermedad: la formación de placa bacteriana, la inflamación periodontal y la pérdida de inserción y del hueso alveolar. La formación de bolsas periodontales suele ser una secuela del proceso de la enfermedad, a menos que la pérdida de inserción este acompañada de recesión gingival, en cuyo caso las profundidades de las bolsas siguen siendo superficiales, aun en presencia de una pérdida ósea y de la inserción en curso.

La periodontitis crónica se diagnostica clínicamente por medio de la detección de cambios inflamatorios crónicos en la encía marginal, la presencia de bolsas periodontales y la pérdida de inserción clínica. Se diagnostica por medio de evidencia radiográfica de pérdida ósea. (p. 221).

---

<sup>9</sup> Carranza, F. A., Newman, M. G., Takei, & Klokkevold, P. R. (2014). *Periodontología clínica de Carranza* (11ª ed.). República Bolivariana de Venezuela: Amolca.

<sup>10</sup> Ídem

Continuando con la obra de Carranza<sup>11</sup> (2014) puedo decir que la distribución de la enfermedad se refiere a:

La periodontitis crónica se considera una enfermedad *específica de un sitio*. Se cree que los signos clínicos de la periodontitis crónica: inflamación, formación de bolsas, pérdida de inserción y pérdida ósea son provocados por los efectos directos y específicos de un sitio por acumulación subgingival de placa. Como resultado de este efecto local se puede presentar la formación de bolsas, pérdida ósea y de la inserción en la superficie de un diente mientras que otras superficies mantienen niveles normales de inserción.

El patrón de pérdida ósea observado en la periodontitis crónica puede ser *vertical* (angular), cuando la pérdida ósea y la inserción sobre una superficie dental es mayor que la que se presenta en una superficie subyacente u *horizontal*, cuando la pérdida ósea o de la inserción se presenta a una velocidad uniforme en casi todas las superficies dentales. La pérdida ósea vertical suele relacionarse con defectos angulares y formación intraósea de bolsas. La pérdida ósea horizontal suele relacionarse con bolsas supraóseas. (p. 222).

Según la obra de Carranza<sup>12</sup> (2014) sobre la gravedad de la enfermedad puedo citar que:

La gravedad de la enfermedad puede describirse como leve (suave), moderada o severa, de la siguiente manera:

Periodontitis leve (suave): la destrucción periodontal suele considerarse leve cuando no hay más de 1 a 2 mm de pérdida de la inserción clínica.

Periodontitis moderada: la destrucción periodontal suele considerarse moderada cuando no hay más de 3 a 4 mm de pérdida de inserción clínica.

Periodontitis severa: la destrucción periodontal se considera grave cuando hay 5 mm o más de pérdida de inserción clínica. (p. 223).

La obra de Carranza<sup>13</sup> (2014) cita a los factores de riesgo en los factores locales a:

La acumulación de placa en los dientes o las superficies gingivales en la unión dentogingival se considera el agente de inicio en la etiología de la periodontitis crónica. La pérdida ósea y de la inserción se relacionan con un aumento en la proporción de microorganismos gramnegativos en la biopelícula de placa subgingival, con aumentos

---

<sup>11</sup> Carranza, F. A., Newman, M. G., Takei, & Klokkevold, P. R. (2014). *Periodontología clínica de Carranza* (11ª ed.). República Bolivariana de Venezuela: Amolca.

<sup>12</sup> Ídem

<sup>13</sup> Ídem

específicos en los microorganismos que se sabe son excepcionalmente patogénicos y virulentos. (p. 224).

Investigando la publicación de la revista clínica *On line de periodoncia, implantología y rehabilitación oral* (Botero, 2010)<sup>14</sup>, se obtuvo que:

A diferencia de la gingivitis, la periodontitis es la inflamación de la encía y el periodonto de soporte, afectando de forma significativa el tejido conectivo gingival (TC), ligamento periodontal, cemento y hueso. Como resultado patognomónico se observa inflamación, sangrado al sondaje (SS), formación de la bolsa periodontal, pérdida de inserción y pérdida ósea radiográfica. Estos signos son mandatorios para realizar el diagnóstico de periodontitis y es una diferencia clara con la gingivitis. Adicionalmente podemos observar recesiones, supuración, movilidad incrementada, migración dental patológica y dolor. (pp. 94, 99).

Agregando que en cuanto a “la severidad de la destrucción periodontal, el único parámetro que muestra la magnitud del daño, es el nivel de inserción clínica (NIC)”, por lo tanto, “la severidad de la enfermedad puede ser clasificada como leve, moderada y severa dependiendo del grado de pérdida de inserción en un diente en particular, teniendo como referencia la longitud radicular”. (Ibídem: p. 98).

En el caso del trabajo de Sistematización Práctica, el diagnóstico fue una Periodontitis crónica localizada leve.

---

<sup>14</sup> Botero, J. E. (22 de marzo de 2010). *SCielo. Revista Clínica de periodoncia, implantología y rehabilitación oral*. Obtenido de Determinantes del diagnóstico periodontal.: [http://www.scielo.cl/scielo.php?pid=S0719-01072010000200007&script=sci\\_arttext&lng=en](http://www.scielo.cl/scielo.php?pid=S0719-01072010000200007&script=sci_arttext&lng=en)



## 2.8 Cirugía.

“Encontrar restos radiculares en los maxilares de los pacientes es muy frecuente, pues generalmente estos se dan por la poca educación sobre salud bucal de los individuos”. (Catota, 2014)<sup>15</sup> (p.7).

Estos remanentes radiculares resultan de patologías dentales que generan destrucción de la corona dental, como caries y/o fracturas coronarias, las cuales no presentan ninguna posibilidad de rehabilitación oral convencional, sino que hay que acudir a la cirugía, pues si no se realiza la extracción de los dientes afectados estos pueden provocar con facilidad infecciones óseas crónicas, inclusive conducir a una osteomielitis, causando dolor y destrucción del hueso. (Ibídem: p.7).

Según la obra de Gay y Berini<sup>16</sup> (2011) sobre los restos radiculares, nos da a conocer que:

La presencia de restos radiculares en los maxilares de nuestros pacientes es un hecho muy frecuente en la praxis diaria, por motivos muy diversos de entre los que destacamos: la poca o nula educación sanitaria de los ciudadanos, la mínima preocupación que muestran las Administraciones Públicas por la salud bucal de sus administrados tanto en sus aspectos preventivos como curativos, etc. todo ello da como resultado un desinterés generalizado por la salud bucal que hace tan frecuente ver bocas sépticas llenas de restos radiculares. (p.249).

Extendiéndonos en la obra de Gay y Berini<sup>17</sup> (2011) en cuanto a la extracción de restos radiculares con botadores cita que:

Los elevadores o botadores se utilizan normalmente para realizar la sindesmotomía y para luxar el diente a extraer como paso previo al uso de los fórceps.

Los botadores suelen aplicarse a la extracción de dientes unirradiculares o multirradiculares si estos tienen las raíces fusionadas y cónicas.

---

<sup>15</sup> Catota, M. L. (julio de 2014). *Extracción de remanentes radiculares*. Obtenido de Remanentes radiculares y su relación con las patologías bucales en conscriptos atendidos en el Centro de Salud urgano N° 13 del Fuerte Militar Atahualpa de la ciudad de Machachi en el periodo Nov. 2013-Abril 2014. Universidad Nacional Chimborazo.: <http://dspace.unach.edu.ec/bitstream/51000/762/1/UNACH-EC-ODONT-2014-0048.pdf>

<sup>16</sup> Gay,C.&Berini, L.(2011). *Tratado de Cirugía Bucal*. Madrid: Ergon.

<sup>17</sup> Ídem

Las indicaciones para la Exodoncia con elevadores sin ostectomía previa son:

- Extracciones de dientes monorradiculares, con raíces rectas, sin bifurcaciones ni dilaceraciones y sin cementosis, o de restos radiculares en las mismas condiciones. En este apartado se podría incluir los dientes multirradiculares que tienen las raíces fusionadas y poco retentivas.
- Extracciones de raíces de dientes multirradiculares que pueden estar ya separadas o cuya odontosección habrá que realizar previamente. (p.252).

Consultado en la obra de Gay y Berini<sup>18</sup> (2011), sobre la variedad de la anestesia locorregional se refiere a:

La anestesia locorregional puede obtenerse bloqueando la transmisión a diferentes niveles; ello posibilita que se hable de variedades o tipos de anestesia locorregional.

#### Tópica

Algunos anestésicos locales aplicados sobre los tegumentos en especial las mucosas tienen la capacidad de atravesarlos y actuar sobre las terminaciones sensoriales.

#### Infiltrativa

En esta modalidad, el anestésico local se inyecta alrededor de las terminaciones nerviosas o de aquellas fibras nerviosas terminales que no son macroscópicamente identificables; es la típica “anestesia local” y recibe, de forma complementaria, otros nombres que responden a la topografía donde se deposita el anestésico local.

#### Bloqueo de campo

Se obtiene cuando se impide la propagación de los impulsos de las fibras nerviosas terminales con la condición de que estas sean macroscópicamente identificables. En ocasiones cuando se trabaja sobre partes blandas, suele requerir puntos de inyección alrededor de la zona en donde se va a intervenir.

#### Bloqueo nervioso

Se consigue cuando la inyección del anestésico local se hace lejos de las terminaciones nerviosas, sea en un tronco nervioso importante –bloqueo troncal-, o en un ganglio nervioso –bloqueo ganglionar-; obviamente el efecto anestésico es muy superior a las técnicas infiltrativas. (p. 156).

---

<sup>18</sup> Cosme, G., & Berini, L. (2011). *Tratado de cirugía bucal* (Vol. 1). Madrid, Reino de España: Ergon

Investigando la obra de Gay y Berini<sup>19</sup> (2011) sobre la posición del paciente podemos decir que:

La posición del paciente para el acto de la anestesia locorregional no es la misma que la que se preferirá después para el tratamiento odontológico; por razones de seguridad – que están reñidas con las de comodidad y ergonomía del odontólogo- se colocara el paciente en una posición idónea solo para el momento de la anestesia. Hay que encontrar una posición equilibrada entre el decúbito supino puro y la semirreclinada. (p. 171).

## **2.9 Operatoria.**

Consultando a (García, 2013)<sup>20</sup> “se conoce que, los criterios para decidir reemplazar una restauración son subjetivos e inconsistentes y, existe disparidad de criterios entre operadores”. (p.3). Agrega además que los factores que influyen en la longevidad de las restauraciones son:

Selección del caso.

-Factores inherentes al material restaurador.

-Factores inherentes al paciente.

-Hábitos parafuncionales.

-Hábitos tabáquicos.

Factores propios del diente.

Factores inherentes al operador. (Ibidem: p.4).

### **2.9.1. Causas**

---

<sup>19</sup> Ídem

<sup>20</sup> García, Z. (23 de noviembre de 23013). *Criterios de reemplazo de las restauraciones*. Obtenido de Universidad Central de Venezuela. Fac. Odontología. Pdf.:

[http://www.ucv.ve/fileadmin/user\\_upload/facultad\\_odontologia/Imagenes/Portal/Odont\\_Operatoria/Criterios\\_de\\_Reemplazo\\_de\\_las\\_Restauraciones..pdf](http://www.ucv.ve/fileadmin/user_upload/facultad_odontologia/Imagenes/Portal/Odont_Operatoria/Criterios_de_Reemplazo_de_las_Restauraciones..pdf)

Según (García, 2013)<sup>21</sup> nos da a conocer que:

La llamada caries secundaria, también denominada caries recurrente o caries de recidiva, constituye una de las razones más frecuentes de reemplazo de las restauraciones. El término de caries recurrente es más utilizado en Norteamérica, mientras que caries secundaria es empleado en países Europeos. En 2005, El Comité Internacional de Coordinación del Sistema de Evaluación y Detección de Caries (ICDAS), designó para la identificación de toda lesión de caries adyacente a una restauración y/o sellantes, las siglas CARS (caries adyacente a restauraciones y sellantes)” (Figuroa-Gordon M., 2008, Acta Odontológica Venezolana) (p.3).

*Caries Adyacente a las Restauraciones (CARS).* Lesión localizada específicamente, en el margen de las restauraciones. No es una condición absoluta para el reemplazo. Va a depender de:

Localización.

Extensión.

Profundidad.

Acceso a la lesión.

El origen de estas lesiones se encuentra en la superficie del esmalte y no es el resultado de una filtración a nivel de la interface diente-restauración.

#### *Otras razones*

*Caries Primaria:* se origina y desarrolla sobre una superficie dentaria no restaurada con anterioridad.

*Caries Residual:* “...tejido cariado que no fue eliminado antes de la colocación de la restauración. Clínicamente, es imposible distinguir entre caries secundaria y caries residual, inclusive entre caries secundaria activa y caries residual inactiva o detenida, es por ello que en los estudios epidemiológicos la presencia de toda lesión de caries adyacente a la restauración, es registrada sin diferenciación entre caries secundaria y caries residual. (Figuroa-Gordon M., 2008, Acta Odontológica Venezolana).

---

<sup>21</sup> García, Z. (23 de noviembre de 2013). *Criterios de reemplazo de las restauraciones*. Obtenido de Universidad Central de Venezuela. Fac. Odontología. Pdf.:  
[http://www.ucv.ve/fileadmin/user\\_upload/facultad\\_odontologia/Imagenes/Portal/Odont\\_Operatoria/Criterios\\_de\\_Reemplazo\\_de\\_las\\_Restauraciones..pdf](http://www.ucv.ve/fileadmin/user_upload/facultad_odontologia/Imagenes/Portal/Odont_Operatoria/Criterios_de_Reemplazo_de_las_Restauraciones..pdf)

Atrición: La atrición es la pérdida progresiva de tejido dentario (principalmente el esmalte) causada por hábitos parafuncionales (Bruxismo) y por la masticación. (p. 4).

La revista del (COEA, 2016)<sup>22</sup> nos da a conocer que:

La caries dental es la destrucción de los tejidos de los dientes causada por la presencia de ácidos producidos por las bacterias de la placa depositada en las superficies dentales. Este deterioro de los dientes está muy influenciado por el estilo de vida, es decir influye lo que comemos, la forma cómo cuidamos nuestros dientes (nuestros hábitos de higiene), la presencia de flúor en el agua y la crema dental que utilizamos. La herencia también juega un papel importante en la susceptibilidad de sus dientes a la caries. (p.1).

La caries suele ser más común en niños, sin embargo, los adultos también corren riesgo de padecerla, por ejemplo: si sufren de sequedad bucal, que es un trastorno provocado por la falta de saliva debido a algunas enfermedades, el uso de algunos medicamentos, y a tratamientos de radioterapia y quimioterapia.

Las caries pueden ser graves ya que si no se tratan, pueden destruir el diente y matar los delicados nervios de su interior, lo cual puede provocar un absceso (una infección en el extremo de la raíz). Una vez formado un absceso, el único tratamiento posible es la endodoncia (también llamada tratamiento del conducto radicular) o la extracción del diente. (Ibídem: p1).

Los tipos de caries incluyen:

*Caries de corona:* Son las más comunes, se presenta tanto en niños como en adultos, y generalmente sobre las superficies de masticación o entre los dientes.

*Caries radicular:* a medida que avanzamos en edad, las encías se retraen, dejando expuestas partes de la raíz del diente. Como las raíces no están recubiertas por esmalte, estas zonas expuestas pueden afectarse fácilmente.

---

<sup>22</sup> COEA. (2016). *Colegio Oficial de Odontólogos y Estomatólogos de Alicante*. Obtenido de Caries:

[://www.coea.es/web/index.php?menu=574](http://www.coea.es/web/index.php?menu=574)

*Caries recurrentes*: se pueden formar alrededor de las obturaciones y coronas existentes. Sucede debido a que dichas zonas tienen tendencia a acumular placa, lo cual finalmente produce la formación de caries.

Cabe señalar que los dientes que están afectados por caries o cavidades, necesitan una obturación o empastes.

Según (Bastidas, 2005)<sup>23</sup> “Los avances en materiales y técnicas dentales proporcionan métodos nuevos y eficaces para restaurar los dientes, entre los que se encuentran las restauraciones directas y las indirectas”. (p.1).

*Las restauraciones directas* requieren una sola visita para colocarla, los materiales utilizados incluyen la amalgama dental; y las *restauraciones indirectas* requieren de dos o más visitas para colocarlas e incluyen incrustaciones, empastes, fundas, coronas y puentes; están hechas con oro, aleaciones con base de meta, cerámica o mezcla de resinas. En la primera visita, el odontólogo prepara el diente y toma la impresión del área que se debe restaurar; en la segunda visita el médico coloca la nueva restauración en el área preparada.

En el caso de la restauración indirecta el odontólogo puede utilizar una aplicación totalmente hecha de porcelana o de cerámica. Este material se asemeja al esmalte del diente natural por su color y transparencia. Otro tipo de restauración indirecta puede utilizar la porcelana que se funde con el metal, lo cual proporciona fuerza adicional. Las aleaciones con oro se utilizan a menudo para las coronas o incrustaciones y empastes. Las aleaciones con base de metal se utilizan en las coronas y son resistentes a la corrosión y la fractura.

Cuando se ha producido una caries, es la operatoria dental, la odontología conservadora o restauradora la que se encarga de eliminar, curar la caries y reconstruir la pieza dentaria. El tratamiento de una caries se basa en eliminar los tejidos afectados, que a su vez están infectados o contaminados por las bacterias que producen las caries.

---

<sup>23</sup> Bastidas, E. (10 de mayo de 2005). *Sistema e- Salud ESPOCH*. Obtenido de Medline Plus:  
<http://medicina.esPOCH.edu.ec/InfyServ/obturaciones.htm>

Cuando se le eliminó el tejido careado, la pieza dentaria perdió parte de tejidos que conforman su anatomía normal, por tanto, el objetivo de la operatoria dental es doble, por una parte, eliminar la caries y por otra la de restaurar la forma original de la pieza dentaria, para que pueda ejercer su función con la máxima efectividad.

## **2.10. Endodoncia.**

“Desde el punto de vista clínico, el odontólogo generalmente establece un diagnóstico del estado pulpar. Sin embargo, puede determinar en orden categórico después de analizar los sistemas subjetivos, la historia dental y los hallazgos objetivos” (Morales, s.f.)<sup>24</sup>.

Consultando la obra de (Sores & Goldberg, 2014)<sup>25</sup> La cavidad pulpar es el espacio existente en el interior del diente, ocupado por la pulpa dental y revestido en casi toda su extensión por dentina, Está dividida en dos partes: Cámara pulpar y conducto radicular. (p.3).

(Ortega Nuñez, Luis Bota, P. Ruiz, J d e la Macorra., s.f.)<sup>26</sup> Nos dan a conocer que La etapa final del tratamiento endodóntico consiste en obturar todo el sistema de conductos radiculares total y densamente con materiales que sellen herméticamente y que no sean irritantes para el organismo. (p.91).

El objetivo de este tratamiento sería, pues, la obturación total del conducto radicular y el sellado perfecto del agujero apical en el límite cemento dentinario por un material de obturación inerte y compatible.

---

<sup>24</sup> Morales, A. (s.f.). *Tesis digital UNMSM*. Obtenido de TRATAMIENTOS CONSERVADORES DE LA VITALIDAD PULPAR Y TRATAMIENTO ENDODÓNTICO: [http://sisbib.unmsm.edu.pe/bibvirtualdata/tesis/salud/morales\\_ag/cap2.pdf](http://sisbib.unmsm.edu.pe/bibvirtualdata/tesis/salud/morales_ag/cap2.pdf)

<sup>25</sup> Sores & Goldberg. (2014). *Endodoncia , Técnica- undamentos*. Obtenido de Configuración interna del taxi. Capi. 4:

[http://www.academia.edu/8226348/Soares\\_and\\_Goldberg\\_-\\_ENDODONCIA\\_-\\_TECNICA\\_Y\\_FUNDAMENTOS](http://www.academia.edu/8226348/Soares_and_Goldberg_-_ENDODONCIA_-_TECNICA_Y_FUNDAMENTOS)

<sup>26</sup> Ortega Nuñez, Luis Bota, P. Ruiz, J d e la Macorra. (s.f.). *Técnicas de obturación en endodoncia*. Obtenido de [http://eprints.ucm.es/5069/1/Tecnicas\\_de\\_obturacion\\_en\\_endodoncia.pdf](http://eprints.ucm.es/5069/1/Tecnicas_de_obturacion_en_endodoncia.pdf)

Según (O.A. Maisito; Copuro de Gomez y Maresca, B.M., 1967),<sup>27</sup> la obturación de conductos radiculares consiste esencialmente en reemplazar el contenido natural o patológico de los conductos por materiales inertes o antisépticos bien tolerados por los tejidos periapicales.

En el trabajo de sistematización práctico, se diagnosticó tres casos: pulpitis aguda serosa necrosis pulpar, y absceso alveolar crónico.

*Pulpitis aguda serosa:* La causa más común de la invasión bacteriana de la pulpa es la caries.

*Necrosis pulpar:* Es la consecuencia final de una inflamación aguda y crónica que se empieza a producir en la zona más coronal del tejido pulpar y que se extiende hasta la pulpa radicular.

*Absceso Alveolar Crónico:* Este caso no da ningún tipo de sintomatología en el diente. Esto sucede cuando hay muerte pulpar, (esto es muerte del nervio del diente) con infección de poca virulencia, localizado en el conducto radicular con reacción inflamatoria del hueso alveolar del periapice.

Para estos tres casos se aplicaron las técnicas: Convencional y Step Back.

En la técnica Convencional, se introducen las limas en orden sucesivo toda la longitud de trabajo, hasta que no puede ensancharse más de la región del ápice.

El uso de las limas hace que se forme un barrillo que puede obstruir el conducto. Por ello, es necesario realizar la irrigación del conducto con hipoclorito sódico al 5-10% entre las limas una vez instrumentado el conducto, debe secarse con puntas de papel absorbente.

Técnica Step back, Esta técnica es la clásica utilizada para el tratamiento de conductos curvos, que ofrece menores riesgos de accidentes, en los que se puede fracturar la lima en el interior del canal radicular.

Es una técnica que se basa en la reducción gradual y progresiva de la longitud en los milímetros de la lima, a medida que los instrumentos aumentan de calibre.

---

<sup>27</sup> O.A. Maisito; Copuro de Gomez y Maresca, B.M. (1967). *Obturación de conductos radiculares en endodoncia*. Buenos Aires: Mundi.



## 2.11 Prótesis Fija.

Son prótesis completamente dentosoportadas, que toman apoyo únicamente en los dientes, es decir, que descansa sobre una montura de metal que se sujeta a sus dientes naturales. Algunas veces se colocan coronas sobre los propios dientes y las mismas sirven de anclaje a la prótesis.

Investigando sobre las coronas metal-cerámicas que conforman un puente, en el contenido de la obra de Rosentiel<sup>28</sup> (2009) se puede referenciar que:

En muchas prácticas dentales, la corona de metal-porcelana es una de las restauraciones fijas más utilizadas, lo cual se debe en parte a los avances tecnológicos en la fabricación de esta restauración por los laboratorios dentales y en parte al aumento de la demanda de tratamientos cosméticos que suponen un reto para los odontólogos hoy en día.

La restauración consiste con una corona metálica colada de recubrimiento total (o subestructura) recubierta por una capa de porcelana fundida que imita el aspecto de un diente natural y cuya extensión puede variar.

Para que funcione bien, la preparación para una corona de metal-porcelana requiere una reducción dental considerable en las zonas en las que el metal se va a cubrir con porcelana dental. El color oscuro de la subestructura metálica solo se cubre utilizando un espesor suficiente de porcelana, consiguiendo al mismo tiempo que el vencer reproduzca el aspecto del diente natural. (p.272).

Revisando la literatura de la obra Rosentiel Land Fujimoto<sup>29</sup> (2009) sobre las indicaciones para una corona metal porcelana se refiere a:

La corona de metal porcelana está indicada en dientes que requieren un recubrimiento completo y cuyo tratamiento plantea al dentista un desafío estético. (p. 272).

Sus indicaciones típicas son similares a las de las coronas completas totalmente metálicas: destrucción dental extensa por caries, traumatismo o restauraciones previas

---

<sup>28</sup> Rosentiel., Land., y Fujimoto. (2009). *Prótesis fija contemporánea*. España, Barcelona: Elsevier España, S.L.

<sup>29</sup> *Ibidem*

que impiden el uso de una restauración más conservadora; necesidad de una retención y resistencia mayores; diente tratado endodónticamente conjuntamente una estructura de soporte adecuada (una corona con perno) y la necesidad de recontornear las superficies axiales o corregir pequeñas inclinaciones. (p. 273).

## **2.12 Prótesis removible de cromo y cobalto.**

“Cuando el paciente busca comodidad, fortaleza, durabilidad y agarre perfecto, la prótesis de cromo cobalto es la mejor opción, siempre y cuando las piezas dentarias faltantes no originen la posibilidad de colocar un retenedor en un diente delantero”. (Silva, 2010)<sup>30</sup>.

La prótesis parcial removible con base metálica de cromo-cobalto (prótesis esquelética) se utiliza generalmente en aquellos casos con espacios desdentados donde no se puede utilizar una prótesis fija. En este tipo de prótesis se pueden agregar los dientes artificiales a medida que se vayan extrayendo los naturales.

En síntesis, (Cascante, 2013)<sup>31</sup> sostiene que “la prótesis removible es una estructura metálica fundida para que soporte dientes artificiales que van a servir a un paciente para devolverle: la masticación, la estética y fonética”.

### *Ventajas:*

- Estabiliza los dientes remanentes.
- Prevención de la migración de dientes.
- Devolver el balance muscular y articular del complejo de oro facial.
- Bajo costo.
- Tratamiento más versátil.

---

<sup>30</sup> Silva, F. J. (11 de febrero de 2010). *Youtube.com*. Obtenido de *Protesis Dentales de Cromo-Cobalto*:  
<https://www.youtube.com/watch?v=3AkRWnHEZOW>

<sup>31</sup> Cascante, M. (13 de mayo de 2013). *Prótesis parcial removibley Clasificación de Kenneny*. Obtenido de Universidad Central: <http://es.slideshare.net/marcelocascantecalderon/prtesis-parcial-removible-clasificacion-de-kennedy>

*Desventajas:*

- Antiestético.
- Retención de comida.
- Irrita los tejidos vecinos.
- Falta de adaptación.
- Factor psicológico.
- Tratamiento antiguo.

### **2.12.1. Clasificación de Kennedy.**

Según (Cascante, 2013)<sup>32</sup> la clasificación de Kennedy, con sus respectivas modificaciones propuestas por Applegate, son de mucha importancia, ya que es la más utilizada para determinar áreas desdentadas.

Dentro de estas ventajas está permitir la visualizar inmediatamente la forma del arco parcialmente desdentado que se observa, permite la inmediata diferenciación entre una prótesis parcial removible dentosoportada y mucosoportada, y también sirve de guía para determinar el tipo de diseño que se va a emplear, por lo tanto, todos los odontólogos deben manejar esta clasificación ya que es universalmente aceptado.

El trabajo realizado pertenece a la clase Kennedy clase II con modificación 2, ya que presenta una zona desdentada unilateral hacia distal de los dientes remanentes, es decir hubo presencia de extremo libre unilateral.

---

<sup>32</sup> Cascante, M. (13 de mayo de 2013). *Prótesis parcial removibley Clasificación de Kenneny*. Obtenido de Universidad Central: <http://es.slideshare.net/marcelocascantecalderon/prtesis-parcial-removible-clasificacion-de-kennedy>

## **CAPITULO III.**

### **3. Marco Metodológico.**

#### **3.1. Modalidad de trabajo.**

Sistematización práctica.

#### **3.2. Métodos.**

Se rehabilitó a una paciente de 44 años de edad en la Universidad Particular “San Gregorio de Portoviejo”, con la finalidad de devolverle sus funciones masticatorias y su estética dental en la práctica odontológica, mediante un previo diagnóstico realizado con la historia clínica odontológica 033 del Ministerio de Salud Pública (MSP), donde se registró sus datos personales, antecedentes patológicos personales y familiares, con su respectivo odontograma y así saber qué tratamiento se le realizará de acuerdo al diagnóstico obtenido. (Ver anexo 2).

Se le explicó a la paciente el procedimiento que se le realizaría, todo con la finalidad de que cumpla de manera voluntaria y responsable las citas odontológicas, de igual manera se le hace conocer los tratamientos que se le realizarán, en cuanto a la aceptación de la paciente por el procedimiento a realizar, debemos asegurarnos con anterioridad de la firma del acta de consentimiento informado. (Ver anexo 1).

Se le indicó a la paciente realizarse una biometría hemática con un coagulograma para cerciorarnos que no exista alguna alteración que afecte cualquier intervención a realizársele. (Ver anexo 5 fig. 2).

El manejo operatorio e intervenciones quirúrgicas realizadas a la paciente tuvieron disponibilidad en el área de las clínicas odontológicas de la Universidad San Gregorio de Portoviejo, siguiendo con los respectivos protocolos de trabajo.

##### **3.2.1. Técnicas.**

## **Técnicas de diagnóstico**

Inspección visual: Observación clínica (ver anexo 5 fig. 4).

Inspección táctil: Palpación, percusión y auscultación.

Exploración radiográfica: Radiografía panorámica (ver anexo 5 fig. 1) y radiografías periapicales (ver anexo 5 fig. 3).

Exámenes complementarios: Biometría hemática, coagulograma y enfermedades infecciosas hepatitis B y HIV (ver anexo 5 fig. 2).

## **Técnicas o protocolo de trabajo.**

### **Protocolo para una terapia periodontal.**

Analizando las obras de Eley y colaboradores (2012), Carranza y cols (2014), Harpenau y colaboradores (2012), Cepeda y colaboradores (2015). Se realizaron el tratamiento periodontal de las arcadas superior e inferior. (Ver anexo 6).

Sondaje periodontal. (Fig. 5) (Fig. 6).

Índice de O'leary (Fig. 7) (Fig. 8).

Remoción de placa bacteriana y detartraje. (Fig. 9) (Fig. 10).

Cepillado dental. (Fig. 11).

Enjuagatorio con Clorhexidina al 2%. (Fig. 12).

Fluorización con cubetas.

### **Protocolo para una Cirugía dental.**

Analizando el contenido de las obras de Chiapasco (2010) y Cosme Gay y Berini (2011) se realizó la extracción del resto radicular de la pieza 14. (Ver anexo 7).

Preparación del paciente (Fig. 13).

Anestesia local. (Fig. 15) (Fig. 16).

Sindesmotomía. (Fig. 17).

Luxación del diente mediante elevador recto. (Fig. 18).

Agarre del diente, luxación y expansión del alvéolo mediante la pinza de extracción. (Fig. 19).

Extracción del diente del alvéolo. (Fig. 19).

Verificación de la integridad del diente extraído. (Fig. 22).

Curetaje alveolar y revisión de la cavidad. (Fig. 20).

Irrigación del alvéolo con soluciones fisiológicas.

Compresión del alvéolo y control de la formación de un coágulo normal. (Fig. 21).

Posicionamiento de una gasa embebida encima de la herida.

### **Protocolo para un Operatoria dental.**

Analizando las obras de Gutierrez y Cols (2013), Masioli (2013), Chaple y Gispert (2015), Milnar (2012). Se realizó el protocolo para la restauración con resina de la pieza #37: (Ver anexo 8).

Aislamiento absoluto del campo operatorio con dique de goma y clamp. (Fig. 23).

Apertura y preparación cavitaria con fresa redonda pequeña, mediana o grande. (Fig. 24).

Colocación de ácido grabador por 20 segundos. Lavar y secar por 20 segundos. (Fig. 25)

Colocación del bondi y fotocurado. (Fig. 26).

Aplicación de resina capa por capa y fotopolimerización. (Fig. 27).

Control de la oclusión con el papel articular. (Fig. 29).

Pulido y alisado (Fig. 28).

### **Protocolo para Endodoncia.**

Analizando las obras de Canalda & Brau (2014), Soares y Goldberg (2012), Hargreaves y Cohen (2010). Se realizaron los tratamientos de conducto de las piezas 22, 25 y 35. (Ver anexo 9).

Anestesia.

Preparación y aislamiento del campo operatorio. (Fig. 30).

Acceso al conducto radicular. (Fig. 31).

Permeabilización, remodelado, acceso y determinación de LTA (Longitud de Trabajo Aparente). (Fig. 32) (Fig. 34).

Instrumentación / Irrigación. (Fig. 35) (Fig. 36).

Secado del conducto radicular con conos de papel (Fig. 37) (Fig. 38).

Medicación tópica entre sesiones.

Obturación de conductos. (Fig. 39) (Fig. 40).

Obturación provisional de la cámara pulpar.

Restauración (Fig. 41) (Fig. 42).

Levantar el aislamiento absoluto.

Rx (Fig. 43).

### **Protocolo para una Corona metal-porcelana.**

Analizando las obras de Calabria (2010), Masioli (2013), Bruna & Fabianelli (2012), Rosenstiel, Land, y Fujimoto (2012) y Shillingburg y cols, (2012). Se realizó el protocolo para la elaboración de los elementos protésicos que reemplazaran las piezas número: 22, 25. (Ver anexo 10).

Toma de impresión con alginato. (Fig. 44).

Elaboración de los modelos de estudio. (Fig. 45).

Colocación de poste de fibra de vidrio. (Fig. 46).

Tallado de las dos piezas dentales. (Fig. 47).

Elaboración y colocación de corona provisional. (Fig. 51).

Colocación de hilo retractor. (Fig. 48).

Toma de impresión con material pesado: técnica de rebasado o doble impresión. (Fig. 49)  
(Fig. 50).

Prueba de metal y ajustes oclusales. (Fig. 52).

Toma de color (Fig.53).

Prueba de biscocho. (Fig.54).

Glaseado y cementación definitiva. (Fig. 55).

### **Protocolo para Prótesis de cromo cobalto.**

Analizando las obras de Ahmad (2013), Bassi, Previgliano y Schierano (2011), Loza y Valverde (2012), Se realizó el protocolo para la elaboración de prótesis parciales removibles de cromo cobalto superior e inferior. (Ver anexo 11).

Toma de impresión anatómica con alginato.

Elaboración de modelos de estudio definitivos. (Fig. 56).

Preparación de la boca.

Toma de impresión definitiva.

Prueba del armazón metálico. (Fig. 57) (Fig. 58).

Registro de mordida. (Fig. 59).

Prueba de los dientes en cera. (Fig. 60).

Adaptación y entrega (Fig. 61).



### **3.2.2. Educación al paciente.**

En esta etapa se le explica al paciente los métodos que se debe emplear para lograr una buena higiene oral, técnicas correctas de cepillado, tipos de cepillos y el uso de otros procedimientos auxiliares como el hilo dental y enjuagues bucales. (Fig. 62).

Se aconseja una alimentación saludable, fibrosa ya que las dietas blandas facilitan la acumulación de placa y favorecen la gingivitis y periodontitis. La técnica de cepillado más recomendada es la técnica de Bass, usando un cepillo de cerdas sintéticas con un grado de dureza medio o blando en una inclinación de 45° se realizan movimientos vibratorios anteroposteriores sin desplazar el cepillo del punto de apoyo, y en la cara masticatoria de los dientes se deben hacer movimientos de fregado rápido para eliminar los restos de alimentos; la frecuencia del cepillado es de tres veces por día, siendo el más importante el cepillado de la noche. Recordándole visitar periódicamente al odontólogo para lograr mantener una buena salud oral, por lo menos cada 6 meses.

### **3.3. Marco Administrativo.**

#### **3.3.1. Recursos.**

##### **Humanos.**

Tutora de titulación.

Autor.

##### **Tecnológicos.**

Impresora.

Computadora.

Internet.

Celular.

**Materiales para la realización de la sistematización práctica.**

Hojas de papel A4.

Bolígrafos azules.

Borradores.

Lápiz.

Lápiz bicolor.

3.3.2. Materiales.

**Materiales para diagnóstico.**

Guantes.

Mascarillas.

Gorros.

Campos operatorios.

Radiografías.

Barra de gutapercha / hielo.

**Materiales para profilaxis.**

Pasta profiláctica.

Cepillo profiláctico.

Listerine.

Suero fisiológico.

Clorhexidina 2%.

**Materiales para cirugía.**

Anestésicos con vasoconstrictor.

Agujas largas y cortas.

Anestésico en spray.

Gasas estériles.

Suero fisiológico.

Jeringuillas.

Hilo de sutura.

Bisturí.

**Materiales para operatoria.**

Diques de goma.

Clamps.

Arco de Young.

Resinas de fotocurado.

Ionómero de vidrio.

Hidróxido de calcio pasta/base.

Bondi.

Microbrush.

Ácido ortofosfórico.

Pasta diamond

Discos para pulir resina.

Fresa alpina.

Fresa multifilo.

Papel articular.

**Materiales para endodoncia.**

Diques de goma.

Clamps.

Arco de Young.

Hipoclorito de sodio al 5%.

Edta en gel y líquido.

Agujas navity.

Limas tipo k.

Pre limas.

Limas Flex.

Hidróxido de calcio químicamente puro.

Suero fisiológico.

Alcohol industrial.

Mechero de alcohol.

Conos de papel.

Conos de gutapercha.

Pasta para condensar Sealapex.

**Materiales para prótesis fija.**

Hilo retractor.

Crilene.

Dientes de acrílico.

Acrílico rápido.

Hidróxido de calcio pasta/base.

Cemento Ionomero para coronas Glass Ionomer.

Alginato.

Yeso piedra.

Material de impresión definitivo.

Cubetas de plástico.

### **Materiales para prótesis parcial removible.**

Alginato.

Yeso.

Cera en lámina y rodete.

Material pesado y liviano.

### **3.3.3. Económicos.**

Éste proyecto de sistematización practica rehabilitando a la paciente ha tenido un costo de \$640.60. Se detallará el presupuesto en el siguiente cuadro. (Ver anexo 3).

### **3.4. Cronograma.**

Se detallará el cronograma de actividades en un cuadro. (Ver anexo 4).

### **3.5. Ética.**

A la persona que colaboró en el caso de rehabilitación oral integral, se le preguntó si deseaba colaborar de manera libre y voluntaria, se le dijo que toda información personal será confidencial, haciéndole firmar una carta de consentimiento informado como forma de aceptación. (Ver anexo 1).

## **CAPITULO IV.**

### **4. Resultados.**

El presente trabajo consistió en la Rehabilitación Oral Integral de una paciente con múltiples restos radiculares que compromete la estética y función masticatoria se culminó con resultados satisfactorios, logrando restablecer las funciones perdidas y sobre todo su estética dental.

El tratamiento inició con una profilaxis dental, donde se eliminó placa bacteriana existente sobre las superficies dentarias y el cálculo subgingival presente en la zona antero inferior. Obteniendo una cavidad oral más saludable, y que con las indicaciones dadas al paciente para mantener su higiene oral se logró obtener un óptimo ambiente oral para poder recibir las restauraciones y prótesis sin presencia de placa bacteriana y cálculo dental.

Las exodoncias se llevaron a cabo sin ninguna complicación obteniendo posteriormente una cicatrización exitosa para así adaptar las prótesis parciales removibles de cromo cobalto en ambas arcadas mejorando en la paciente funciones masticatorias, fonéticas y colaborando en la estética y apariencia de la paciente.

Las piezas dentales que presentaron caries de dentina y fueron restauradas con resina de fotocurado devolviéndoles su morfología y mejorando su función, restableciendo de forma adecuada la oclusión sin presentar puntos de contactos altos ni prematuros, obteniendo también un buen sellado marginal.

Las patologías pulpares que afectaban las piezas dentales fueron tratadas endodónticamente, aplicando la técnica de condensación lateral y técnica de Step back, las que se realizaron de manera exitosa sin ningún inconveniente, posteriormente fueron rehabilitadas mediante una restauración con resina y coronas de metal porcelana cuidando su correcta adaptación mejorando la función de las piezas dentales dentro de la cavidad oral.

Finalmente, para dar concluido este trabajo se le dieron las debidas recomendaciones al paciente, indicando las técnicas correctas de higiene oral que debe tener y demás cuidados para mejorar su calidad de vida.

Cumpliendo con el objetivo establecido al inicio del trabajo de sistematización práctica, damos por culminada la rehabilitación oral integral de la paciente con resultados exitosos y satisfactorios. (Fig. 63).

## **ANEXOS.**

### **Anexo no. 1. CONSENTIMIENTO INFORMADO.**



Paciente de 44 años de edad de sexo femenino ingresa a las clínicas de odontología de la Universidad Particular San Gregorio de Portoviejo con la finalidad de recibir un tratamiento odontológico integral. Con la autorización del paciente se realizó una historia clínica con formato del Ministerio de Salud Pública 033.

Yo, Ana María Pinargote Anchundia, con residencia en Portoviejo, acepto formar parte de este estudio titulado como Rehabilitación oral integral en el periodo Marzo-Agosto 2016. La egresada María Gabriela Vélez Morales de la Universidad Particular San Gregorio de Portoviejo, me ha informado exhaustivamente acerca de las características, objetivos y aproximada duración de este proceso. He tenido la oportunidad de hacerle pregunta acerca de todos los aspectos del estudio.

Accedo a cooperar con el egresado, asistiendo de manera responsable a las citas odontológicas programadas. Reconozco que se me explico y entendí el procedimiento que se propone, estoy enterada de los beneficios, y se me ha explicado las alternativas existentes, sin embargo, consciente que se busca un beneficio, doy mi consentimiento sin obligación y por decisión propia para que estos se efectúen, así mismo para realizar la atención de contingencias y urgencias derivadas del acto autorizado, con base en el principio de libertad prescriptiva. Estoy de acuerdo con que los datos personales y odontológicos, que se deriven de esta investigación, pasen a formar parte de los registros computarizados del autor de la investigación.

130785937-9

Ana María Pinargote Anchundia

PACIENTE

131081354-6

María Gabriela Vélez Morales

EGRESADA

**Anexo no. 2. FICHA 033.**

# CARRERA DE ODONTOLOGÍA



ESTABLECIMIENTO: USGP NOMBRE: Ana María APELLIDO: Phurgie Andujar F SEXO: F EDAD: 44 N° HISTORIA CLÍNICA: T0044  
 1. TIPO DE CONSULTA:  1. CONSULTA DE EMERGENCIAS  2. CONSULTA DE CONTROL  3. CONSULTA DE REVISIÓN  4. CONSULTA DE SEGUIMIENTO  5. CONSULTA DE ASesorIA  6. CONSULTA DE EDUCACIÓN  7. CONSULTA DE INVESTIGACIÓN  8. CONSULTA DE OTRO:

1 MOTIVO DE CONSULTA: "vengo a que me arregle los dientes y mejore mi sonrisa"

2 ENFERMEDAD O PROBLEMA ACTUAL: asintomático

3 ANTECEDENTES PERSONALES Y FAMILIARES: 7. mamá del paciente

4 SIGNOS VITALES: PRESIÓN ARTERIAL: 110/20 FRECUENCIA CARDÍACA: 64 TEMPERATURA: 36.5 F. RESPIRATORIA: 14

5 EXAMEN DEL SISTEMA ESTOMATOGNÁTICO: 3. - TORUS PALATINO

6 ODONTOGRAMA

7 INDICADORES DE SALUD BUCAL

HIGIENE ORAL SIMPLIFICADA				ENFERMEDAD PERIODONTAL			MAL OCCLUSIÓN			FLUOROSIS		
				LEVE	MODERADA	SEVERA	ANGLE I	ANGLE II	ANGLE III	LEVE	MODERADA	SEVERA
16	X	17	35	2	-	-	X	-	-	-	-	-
31	-	21	-	-	-	-	-	-	-	-	-	-
26	X	27	85	1	-	-	-	-	-	-	-	-
36	-	37	X	3	-	-	-	-	-	-	-	-
41	X	41	71	1	-	-	-	-	-	-	-	-
46	-	47	-	-	-	-	-	-	-	-	-	-
TOTALES				135	-	-	-	-	-	-	-	-

8 ÍNDICES CPO-ceo

	C	P	O	TOTAL
D	11	2	0	13
d				

9 SIMBOLOGÍA DEL ODONTOGRAMA

- (with dot) SELLADO NECESARIO
- (with star) SELLADO REALIZADO
- X (with dot) EXAMINACIÓN REALIZADA
- X (with star) PRÓTESIS POR CASO
- U PERDIDA EXTRA CORONA
- △ EXISTENCIA
- (- -) PROTESIS LINA
- (- - -) PROTESIS DE BENTONITE
- PROTESIS TOTAL
- (with dot) CORONA
- (with dot) CEMENTO
- (with star) CORONA

### Anexo no. 3. RECURSOS.

MATERIALES	CANTIDAD	PRECIO UNITARIO	PRECIO TOTAL
Guantes	2 caja	\$ 9,00	\$ 18,00
Mascarilla	1 caja	\$ 5,00	\$ 5,00
Campos operatorios	90 unidades	\$ 0,10	\$ 9,00
Radiografías	2 cajas	\$ 25,00	\$ 50,00
Gasas	5 paquetes	\$ 3,00	\$ 15,00
Algodón	3 rollos	\$ 0,50	\$ 1,50
Suero fisiológico	1 frasco	\$ 3,00	\$ 3,00
Cepillo profiláctico	5 unidades	\$ 0,25	\$ 1,25
Adhesivo (bondi)	1 frasco	\$ 35,00	\$ 35,00
Aplicadores de bondi	8 unidades	\$ 0,10	\$ 0,80
Ácido Ortofosfórico	1 jeringa	\$ 15,00	\$ 15,00
Papel articular	1 unidad	\$ 2,00	\$ 2,00
Fresas	5 unidades	\$ 1,50	\$ 7,50
Hidróxido de Calcio	1 jeringa	\$ 10,00	\$ 10,00
Diques de goma	15 unidades	\$ 0,60	\$ 9,00
Agujas navitip	3 unidades	\$ 4,00	\$ 12,00
Limas TIPO K	3 cajas	\$ 15,00	\$ 45,00
Jeringuillas	8 unidades	\$ 0,15	\$ 1,20
Hipoclorito de Sodio	1 frasco	\$ 4,00	\$ 4,00
Conos de papel	1 caja	\$ 7,00	\$ 7,00
Conos de gutapercha	1 caja	\$ 10,00	\$ 10,00
Pasta sealapex	3 porciones	\$ 3,50	\$ 10,50
Anestésicos locales	22 unidades	\$ 0,50	\$ 11,00
Anestésico tópico spray	1 frasco	\$ 7,50	\$ 7,50
Dientes de acrílico	2 tableta	\$ 1,70	\$ 2,40
Acrílico líquido rápido	2 frasco	\$ 0,50	\$ 1,00
Crilene	1 funda	\$ 0,50	\$ 0,50
Yeso piedra	1 libra	\$ 1,25	\$ 1,25
Hilo retractor	1 frasco	\$ 27,00	\$ 27,00
Material de impresión speedex	1 kit	\$ 22,00	\$ 22,00
Alginato	1 funda	\$ 7,00	\$ 7,00
Cera	5 unidades	\$ 0,40	\$ 2,00
Coronas de metal – porcelana	2 coronas	\$ 30,00	\$ 60,00
Prótesis parcial removible de cromo cobalto	2 prótesis	\$ 70,00	\$ 140,00
Radiografía panorámica	1 radiografía	\$ 16,00	\$ 16,00
Impresiones	600 hojas	\$ 0,10	\$ 60,00
CD	4 unidades	\$ 1,00	\$ 4,00
<b>Total</b>			<b>\$ 640.60</b>

**Anexo no. 4. CRONOGRAMA DE ACTIVIDADES.**

## CRONOGRAMA Y PLANIFICACIÓN DEL SEMESTRE DE TITULACIÓN

PERIODO ACADÉMICO MARZO-AGOSTO 2016

Fecha	Número de horas		
	Tutorías Metodológicas	Praxis Profesional	Tutoría Personalizada
9-13 Mayo	16		
16-20 Mayo	16		
23-27 Mayo	16		
30 Mayo - 3 Junio	16		
6-10 Junio	16		
13-17 Junio	16		
20-24 Junio	4	8	10
27 Junio - 1 Julio	4	8	10
4-8 Julio	4	8	14
11-15 Julio	4	8	14
18-22 Julio	4	8	14
25-29 Julio	4	8	14
1-5 Agosto	4	6	14
8-12 Agosto	4	8	24
15-19 Agosto	4	6	24
22-26 Agosto		6	24
29 Agosto – 2 Septiembre		6	24
5-7 Septiembre			12
<b>Total de horas</b>	<b>120</b>	<b>80</b>	<b>200</b>

**Anexo no. 5. TÉCNICAS DE DIAGNÓSTICO.**

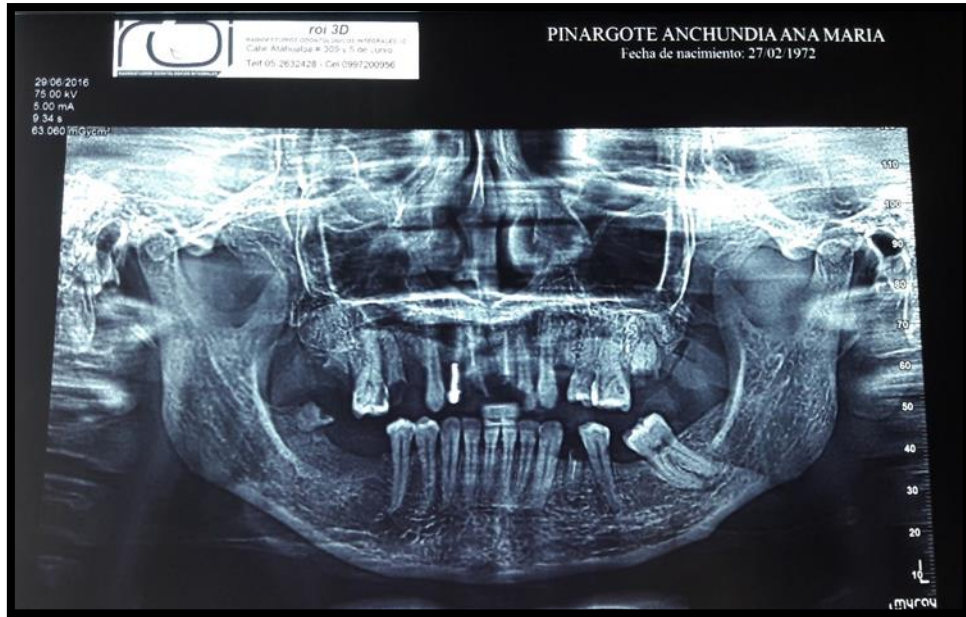


Fig. 1. Exámenes complementarios. Radiografía panorámica

**Laboratorio de Bio Análisis Clínico "MARCELO SPINOLA"**  
 Calle Jorge Villaverde Ancha, Loja, Telf: 097-2632428 - Cel: 0997200956

Paciente: Sra. ANA MARIA PINARGOTE ANCHUNDIA  
 Hora: 29-06-2016 13:45  
 Sexo: Mujer Edad: 44 años  
 Dest.: LAB. M. SPINOLA

Parámetro	Result	Rango ref.
WBC	6.9 x 10 <sup>3</sup> /ul	4.0 - 10.0
Lymph#	2.3 x 10 <sup>3</sup> /ul	0.0 - 4.0
Mid#	0.4 x 10 <sup>3</sup> /ul	0.4 - 1.5
Gran#	4.2 x 10 <sup>3</sup> /ul	2.0 - 7.0
Lymph%	33.9 %	20.0 - 40.0
Mid%	5.9 %	3.0 - 15.0
Gran%	60.2 %	60.0 - 70.0
HGB	L 11.0 g/dL	12.0 - 15.0
RBC	4.31 x 10 <sup>6</sup> /ul	3.50 - 5.00
HCT	L 34.3 %	37.0 - 47.0
MCV	L 79.5 um <sup>3</sup>	80.0 - 100.0
MCH	L 25.5 pg	27.0 - 34.0
MCHC	32.0 g/dL	32.0 - 36.0
RDW-CV	H 21.7 %	11.0 - 16.0
RDW-SD	H 62.0 um <sup>3</sup>	35.0 - 56.0
PLT	273 x 10 <sup>3</sup> /ul	150 - 400
MPV	9.1 um <sup>3</sup>	8.5 - 12.0
PDW	16.0	9.0 - 17.0
PCT	0.240 %	0.108 - 0.352

Gráfico de distribución de WBC, RBC y PLT.

**Laboratorio de Bio Análisis Clínico "MARCELO SPINOLA"**  
 Calle Jorge Villaverde Ancha, Loja, Telf: 097-2632428 - Cel: 0997200956

Paciente: Sra. ANA MARIA PINARGOTE ANCHUNDIA  
 Solicita: Dr. USG  
 Edad: 44 Años  
 Fecha: 29-06-2016  
 Código: 907-16 HORA: 08H20 Sexo: F CI: 1307859379 Estrato: 29-06-2016

COAGULOGRAMA	
T. COAGULACION	8'10"
T. SANGRIA	
T. PROTOMBINA	13" Control 13"
T. T. PLASTINA	35" Control 34"
FIBRINOGENO	

**BIOQUÍMICA SANGUÍNEA**

GLUCOSA BASAL	69.0 mg/dl	70 - 110 mg/dl
---------------	------------	----------------

**ENFERMEDADES INFECCIOSAS**

**DETERMINACIÓN DE ANTIGENO DE SUPERFICIE PARA HEPATITIS "B"**

RESULTADOS: AgHbs N.E.G.A.T.I.V.O

**INVESTIGACIÓN DE ANTICUERPOS PARA HIV TIPOS: I Y II**

Resultados: NO REACTIVO PARA HIV

NOTA: Resultados validos por TRES meses

Fig. 2. Exámenes complementarios. Hematología completa, coagulograma, bioquímica sanguínea y enfermedades infecciosas



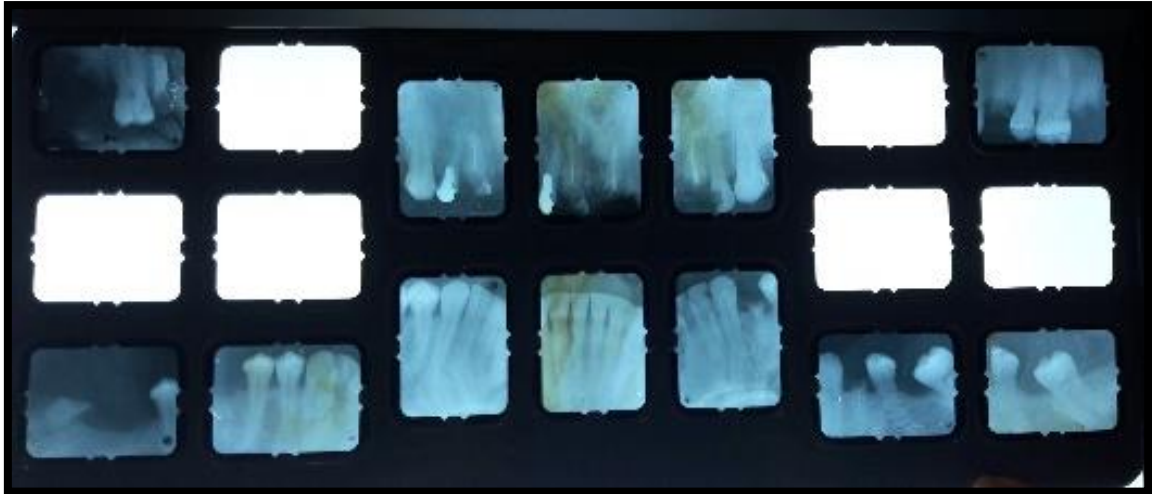


Fig. 3. Exámenes complementarios. Radiografías periapicales. Serie radiográfica

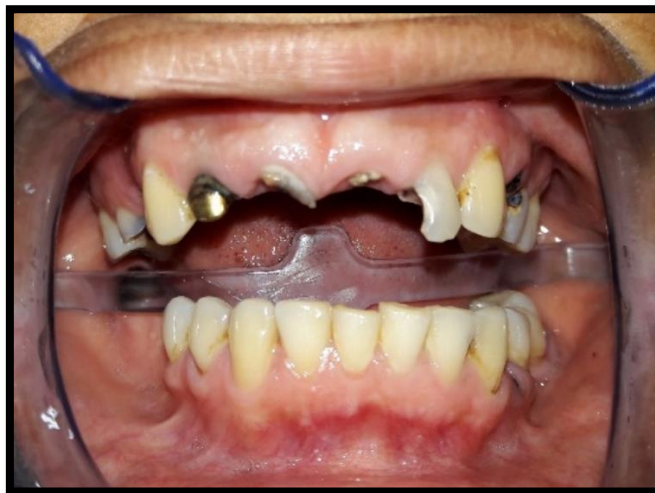
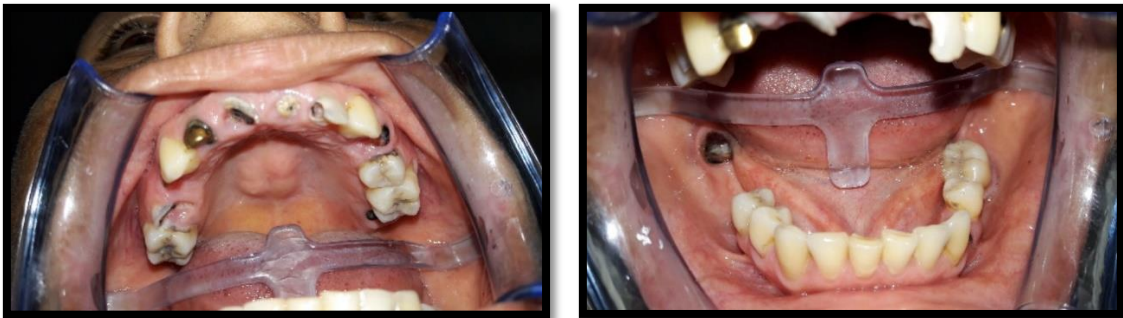
Fig. 4. Exámenes complementarios. Inspección visual

Anexo no. 6. PROTOCOLO DE TERAPIA PERIDONTAL.

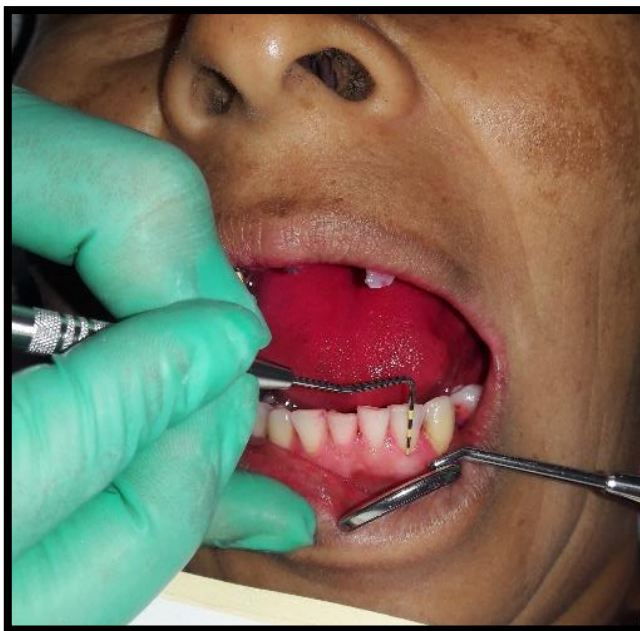

Fig. 5. Sondaje periodontal

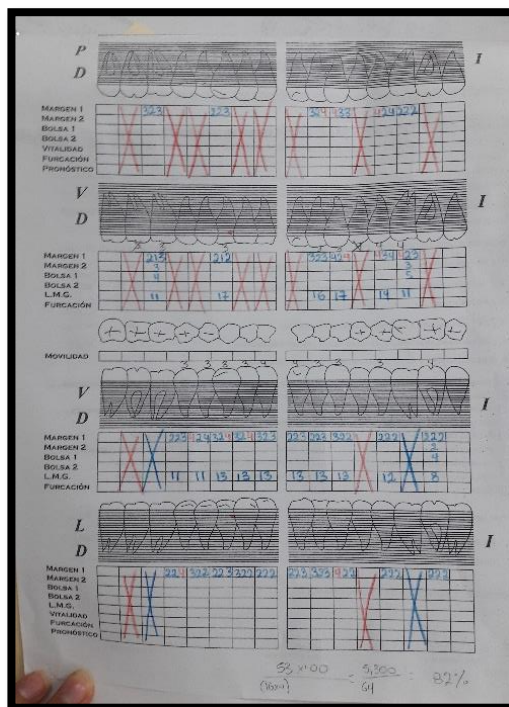
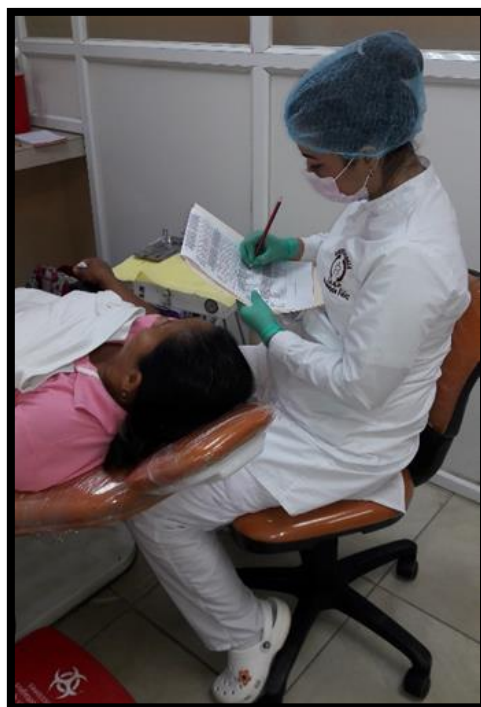


Fig. 6. Llenado de periodontograma




Fig. 7. Cepillado dental para evaluar índice de O'leary

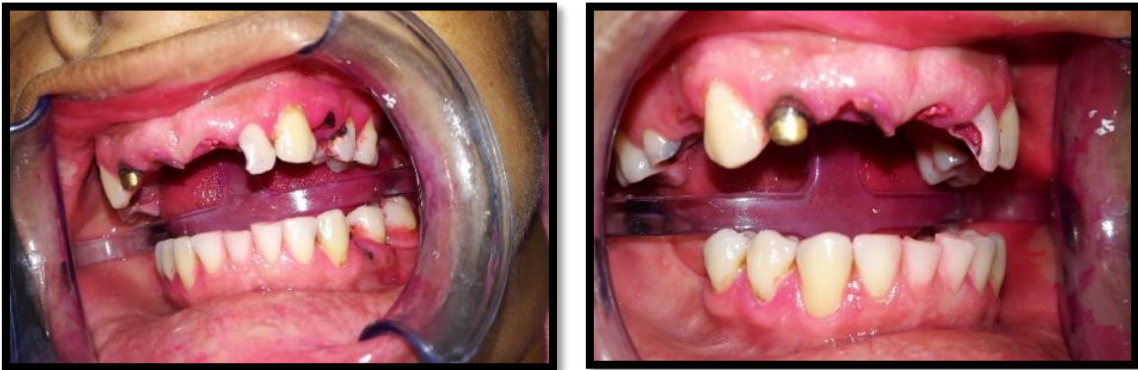
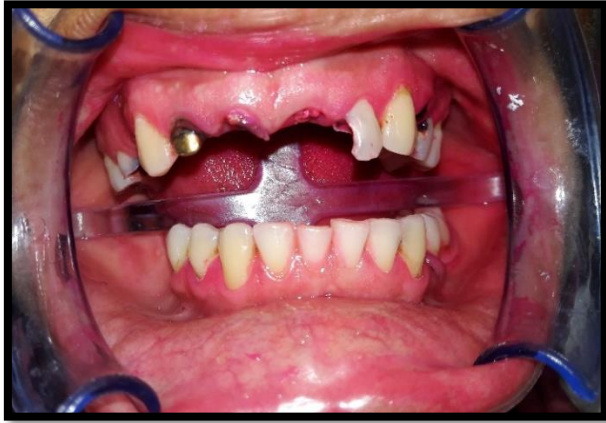
Fig. 8. Superficies dentales pintadas por revelador de placa



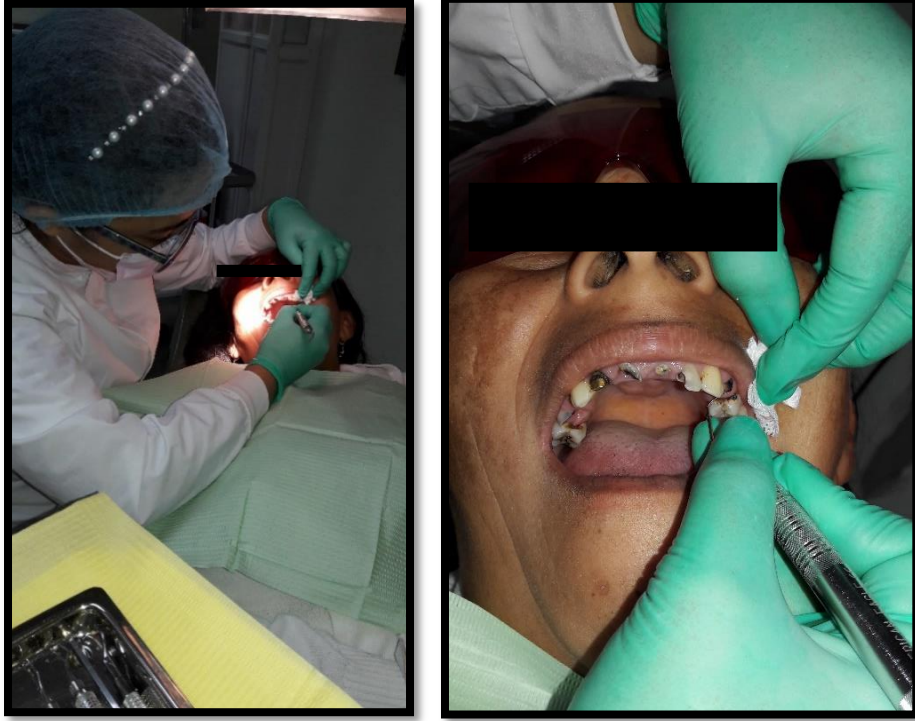


Fig. 9. Detartraje de superficies dentales

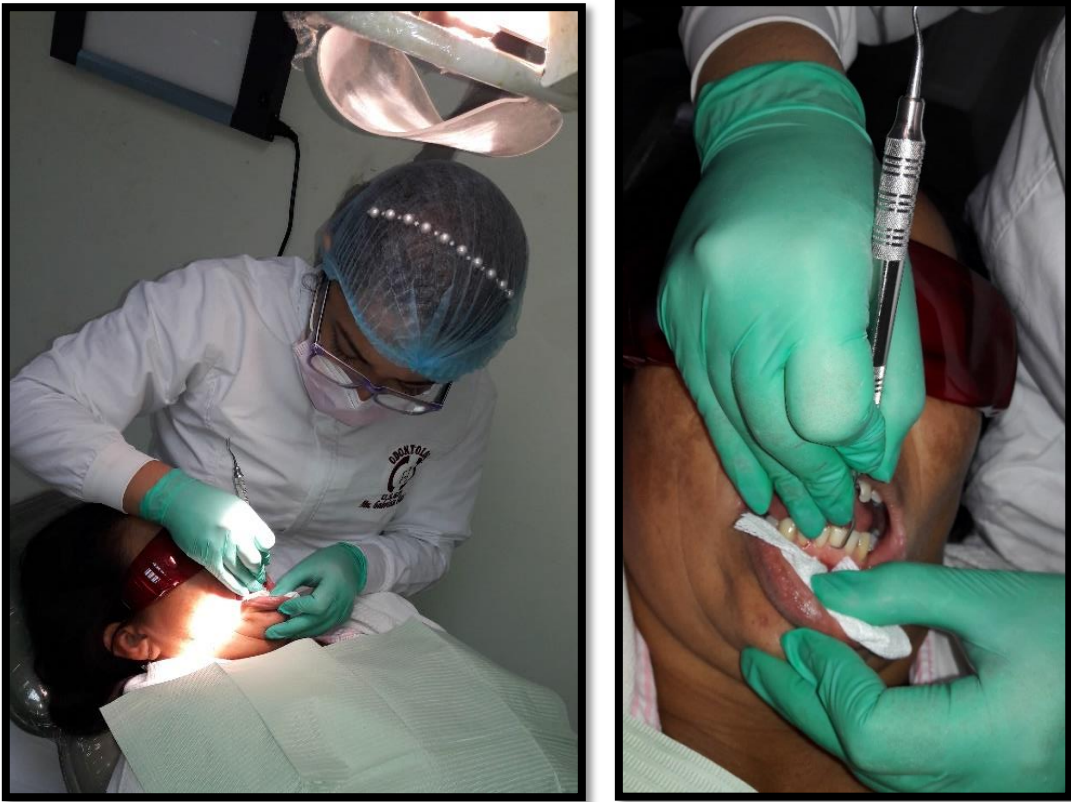


Fig. 10. Raspado y alisado de superficies dentales

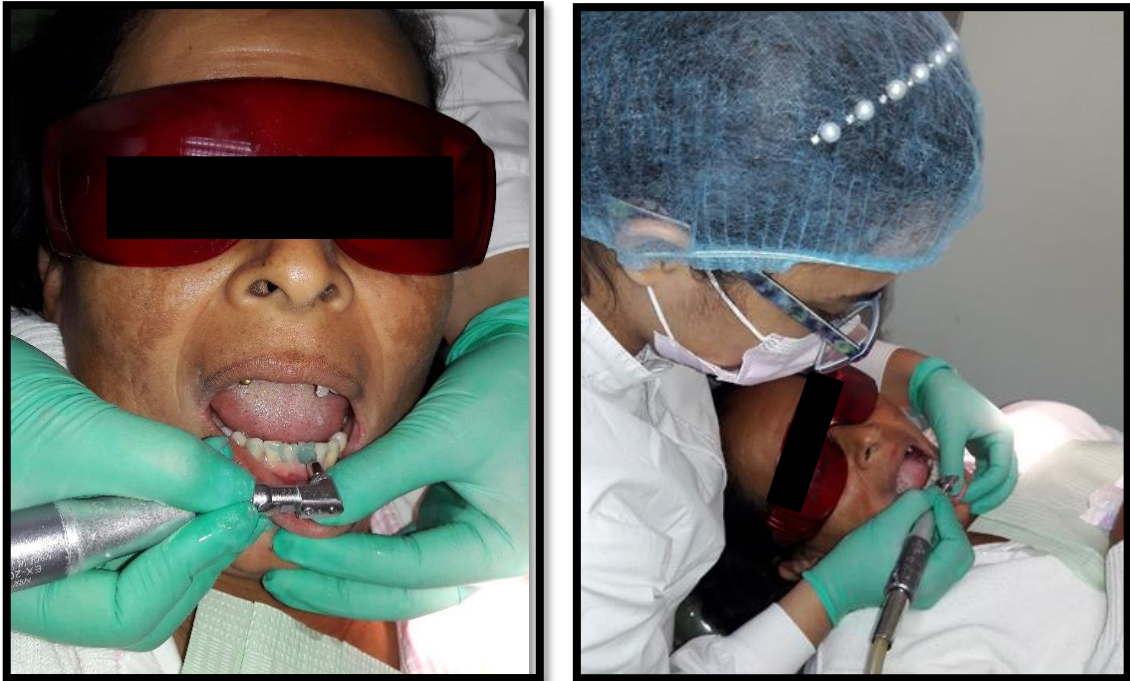

Fig. 11. Cepillado dental con pasta profiláctica



Fig. 12. Pasta profiláctica y enjuague bucal

**Anexo no. 7. PROTOCOLO DE CIRUGIA.**

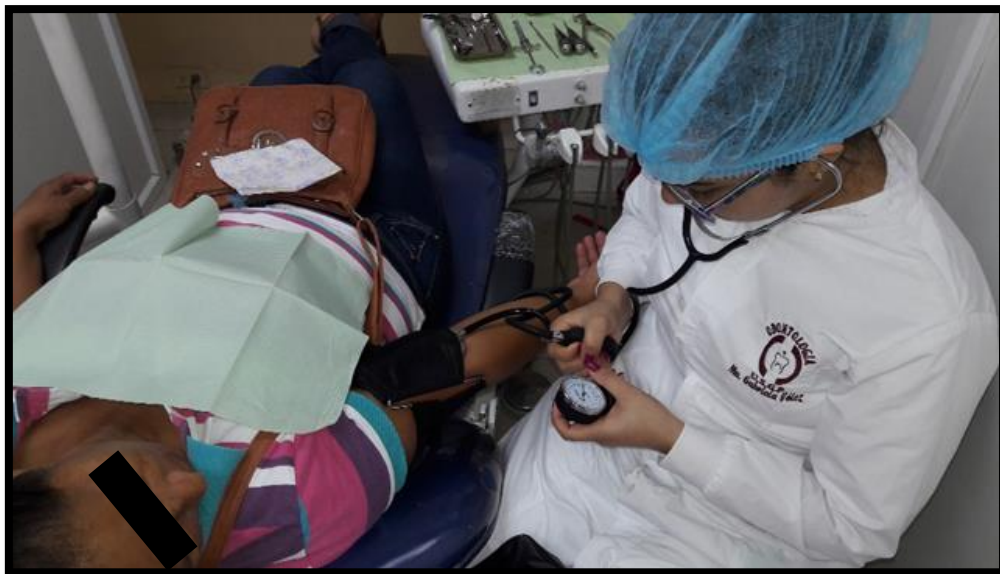


Fig. 13. Toma de presión arterial

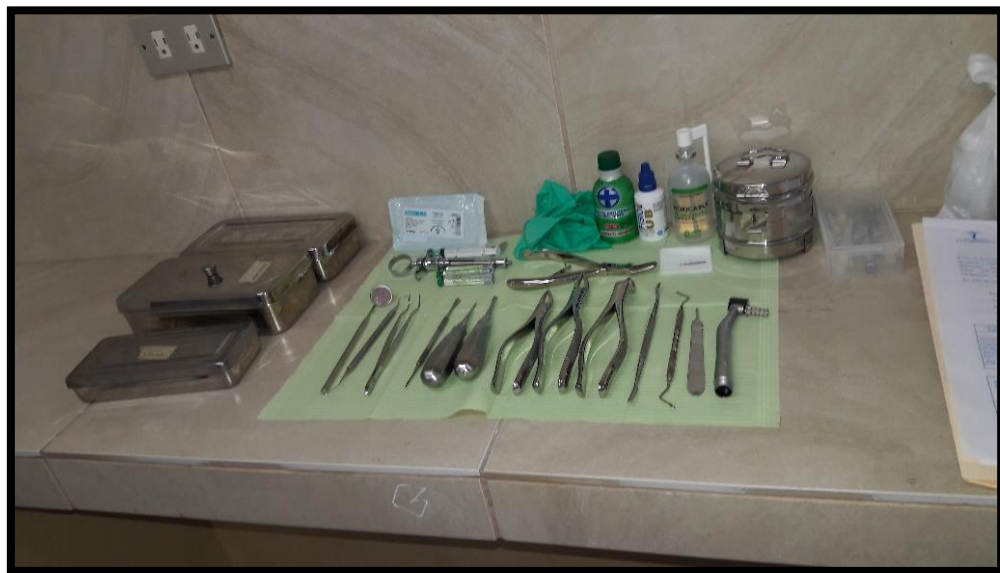


Fig. 14. Mesa principal para cirugía



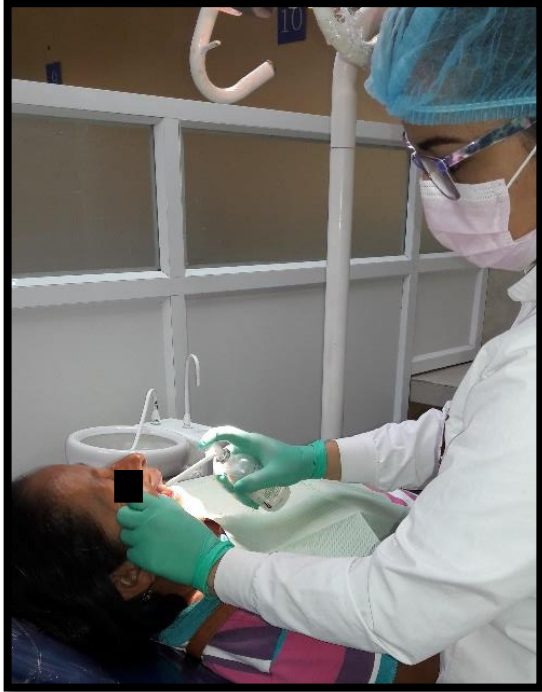


Fig. 15. Aplicación de anestésico en spray

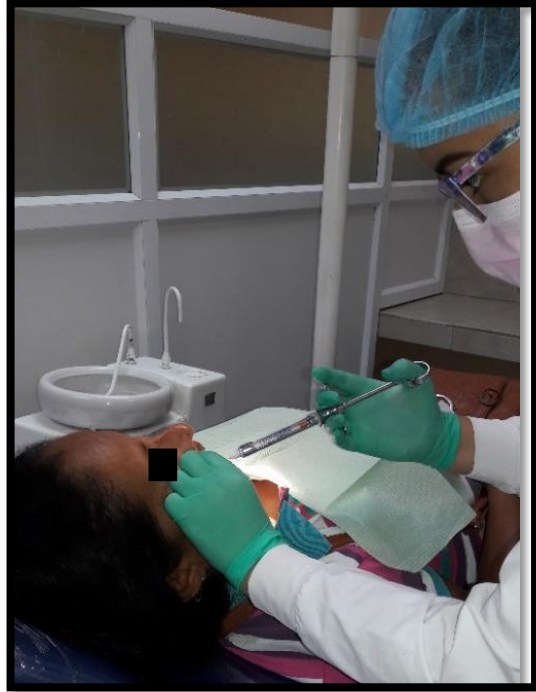


Fig. 16. Aplicación de anestésico con técnica

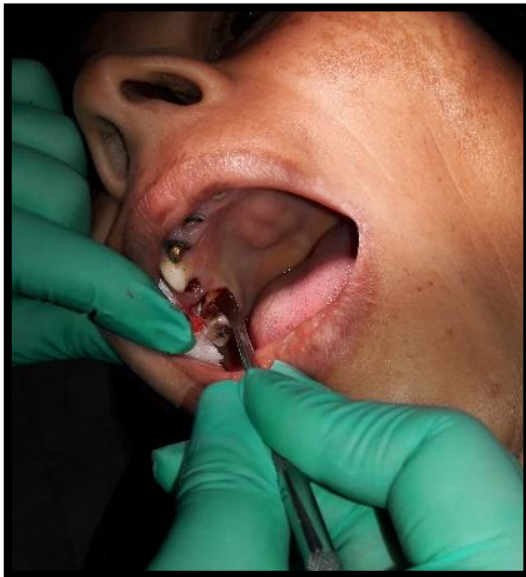


Fig. 17.  
Sindesmotomía

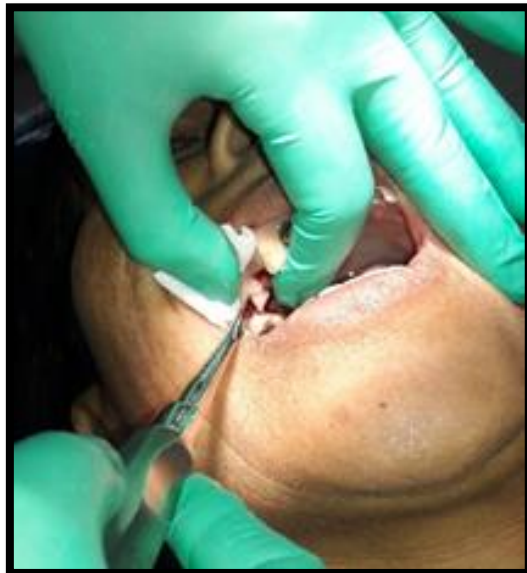

Fig. 18. Luxación  
mediante elevador

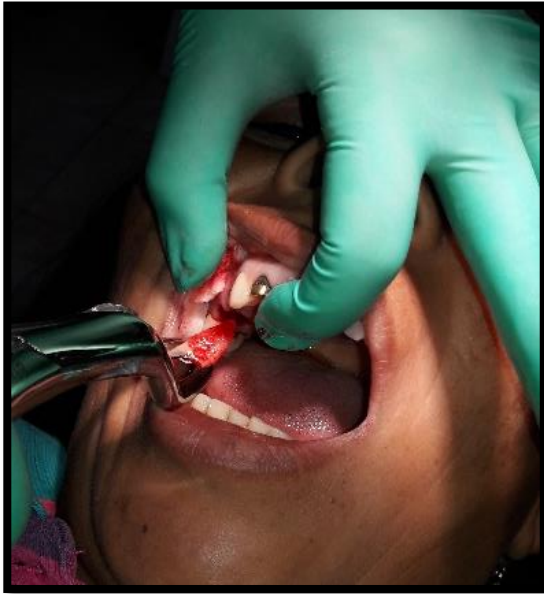


Fig. 19. Prensión y tracción

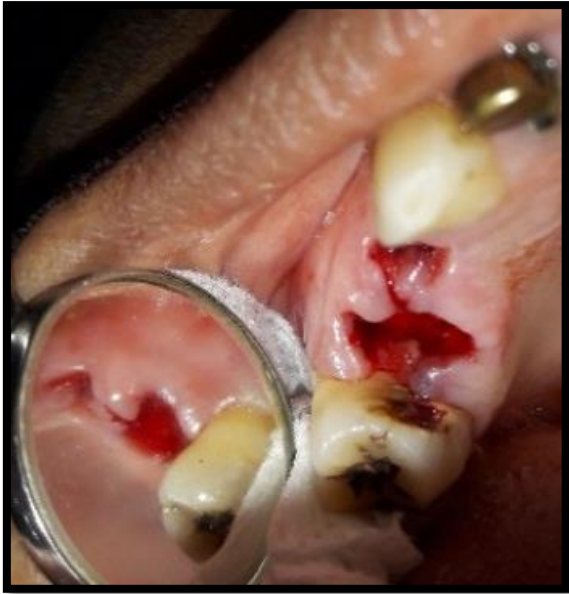

Fig. 20. Curetaje

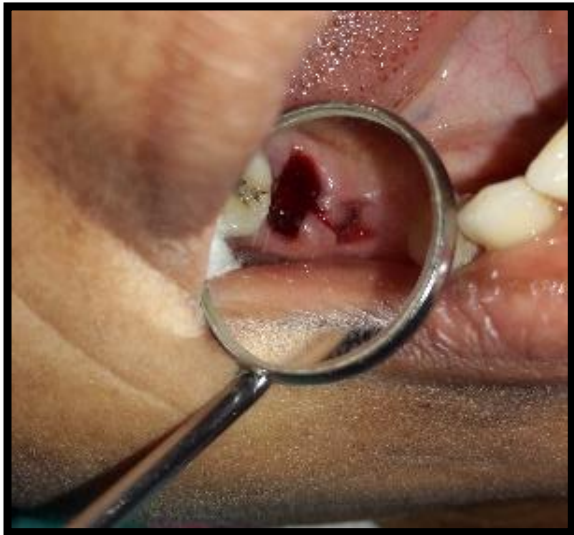

Fig. 21. Integridad del coágulo

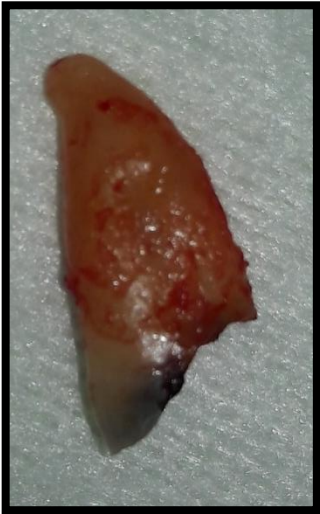

Fig. 22. Resto radicular

Anexo no. 8. PROTOCOLO DE OPERATORIA.

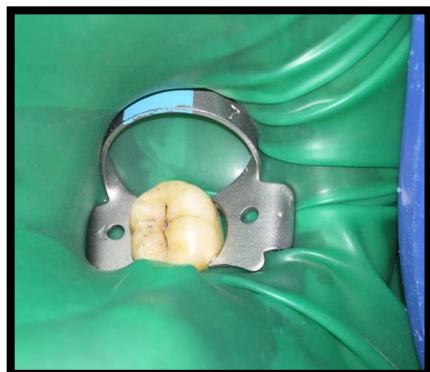


Fig. 23. Caries de dentina

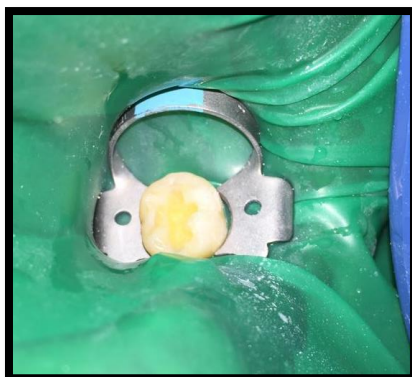


Fig. 24. Conformación de cavidad



Fig. 25. Grabado ácido

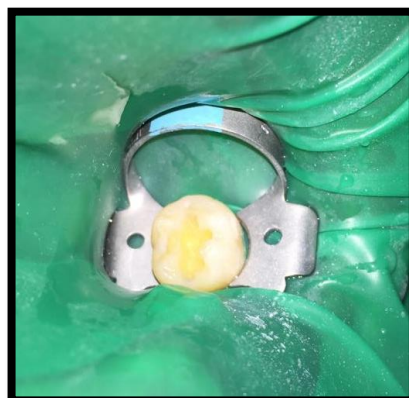

Fig. 26. Aplicación de bondi

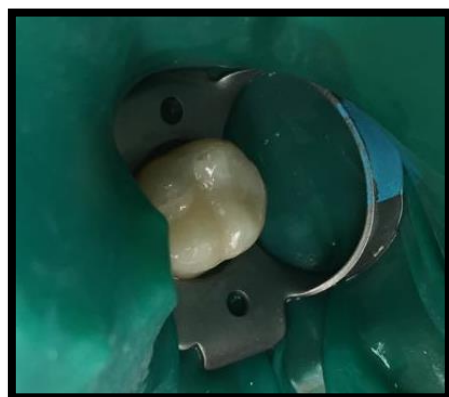

Fig. 27. Restauración con resina

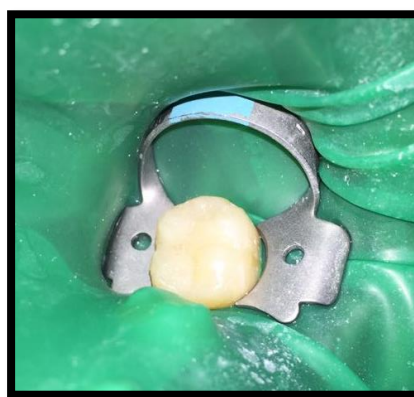

Fig. 28. Pulido con fresa alpina



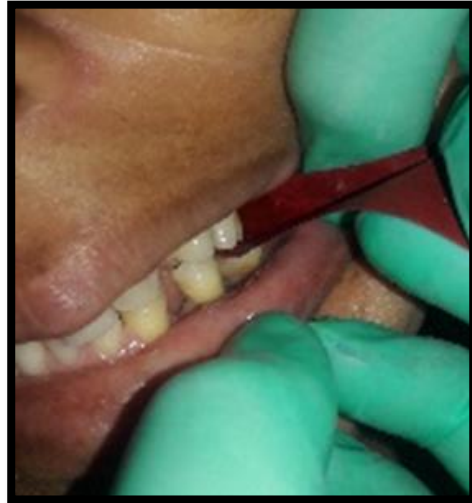

Fig. 29. Colocación de papel articular para verificar puntos de contacto

**Anexo no. 9. PROTOCOLO DE ENDODONCIA.**

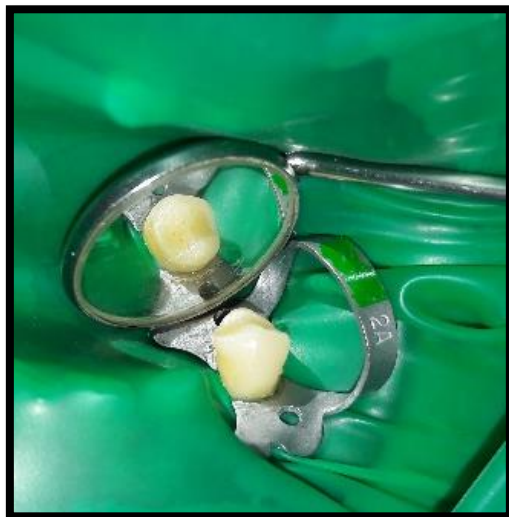

Fig. 30. Aislamiento absoluto



Fig. 31. Acceso

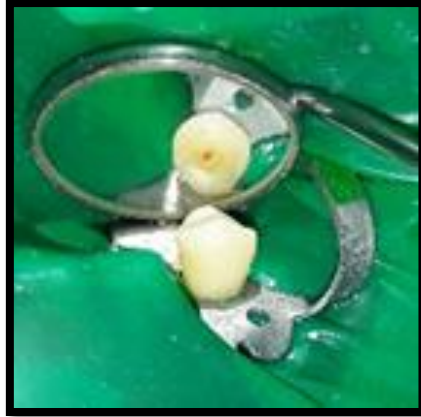

Fig. 32.  
localización

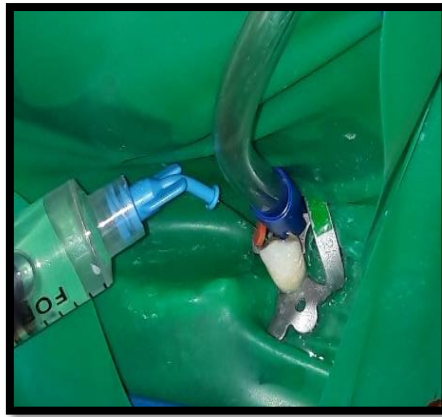

Fig. 33. Irrigación

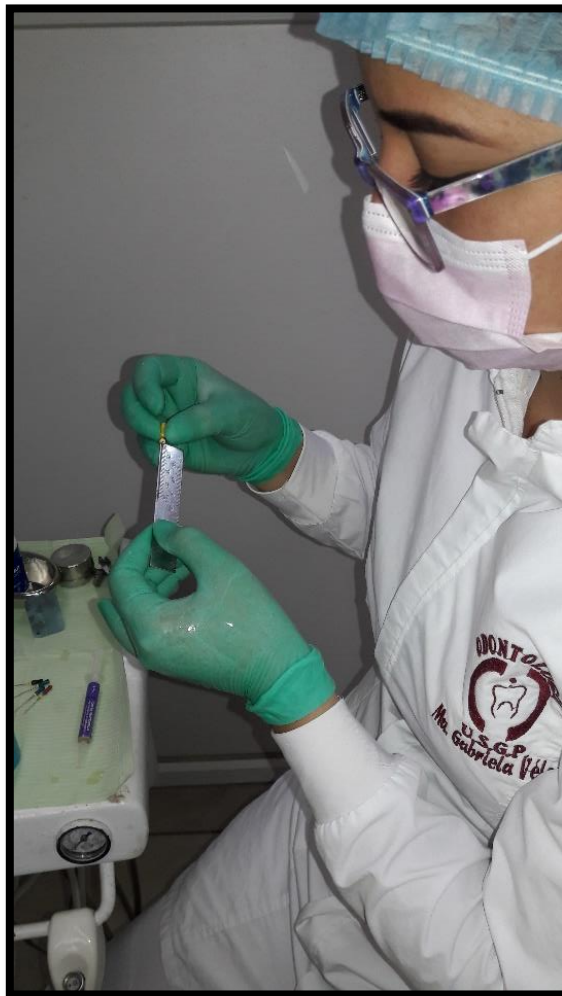
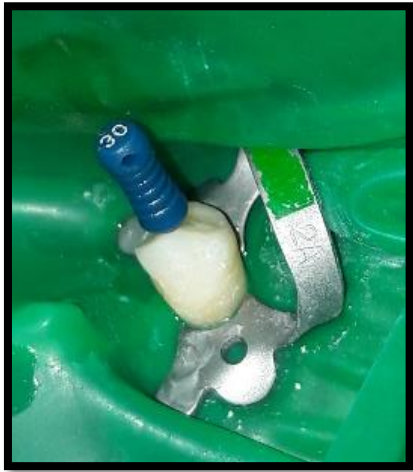
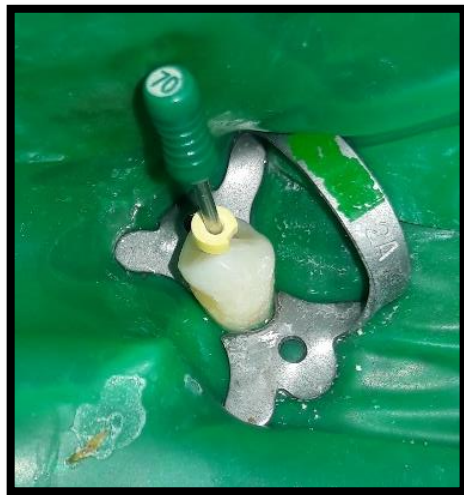Fig. 34. Determinación  
de LTA



Fig. 35. Instrumentación





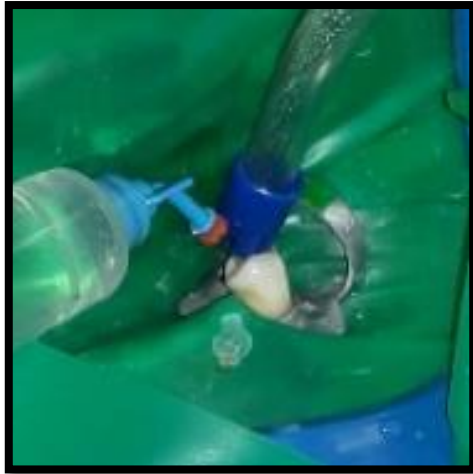

Fig. 36. Irrigación

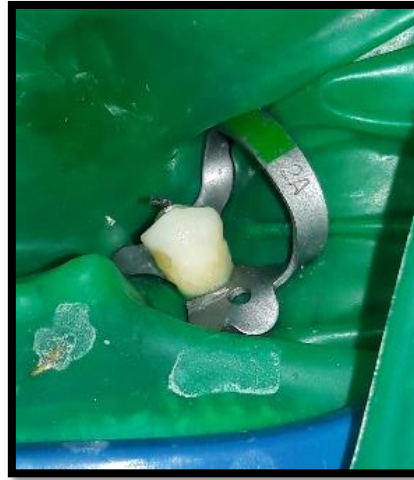

Fig. 37. Secado de conducto

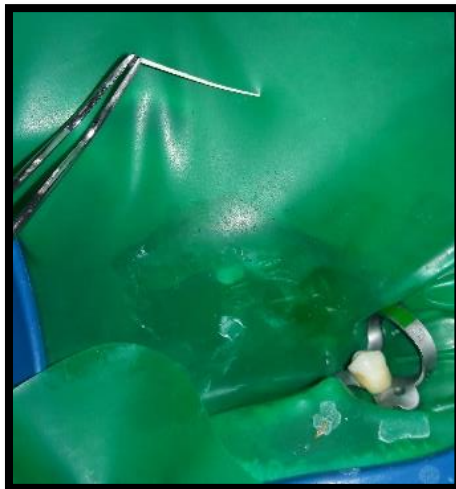

Fig. 38. Cono de papel seco

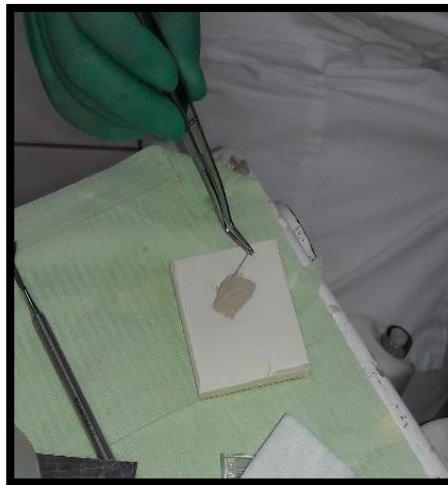

Fig. 39. Cono de gutapercha con cemento

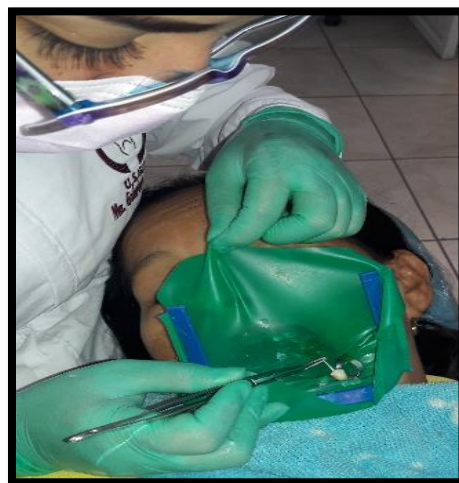


Fig. 40. Cementación del cono

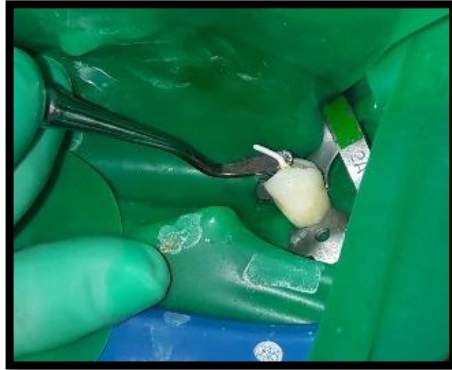

Fig. 41. Corte de cono de gutapercha

Fig. 42. Restauración

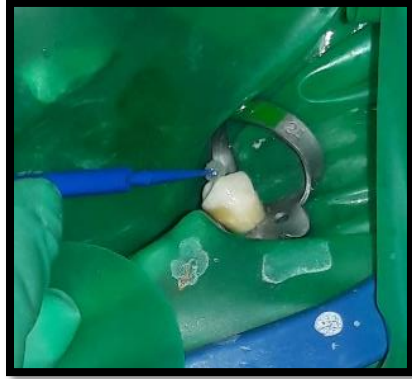


Acido grabador




Lavar y secar





Bondi



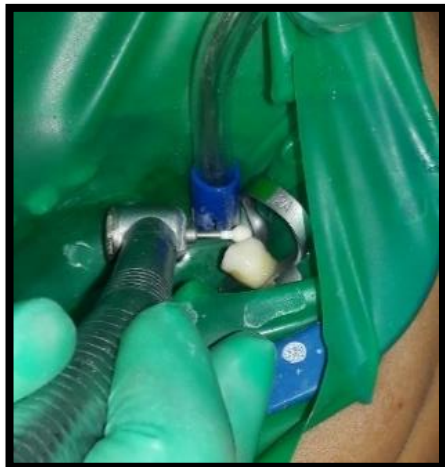Fotocurar



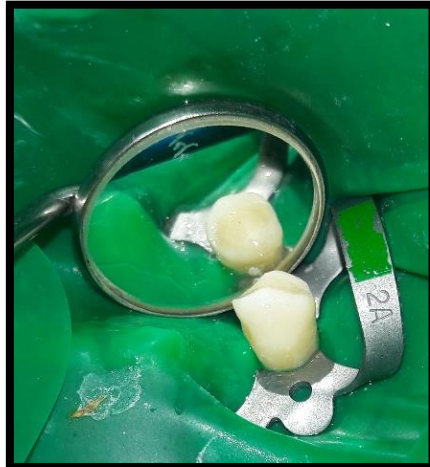Resina



Fotocurar



Pulir



Restauración terminada

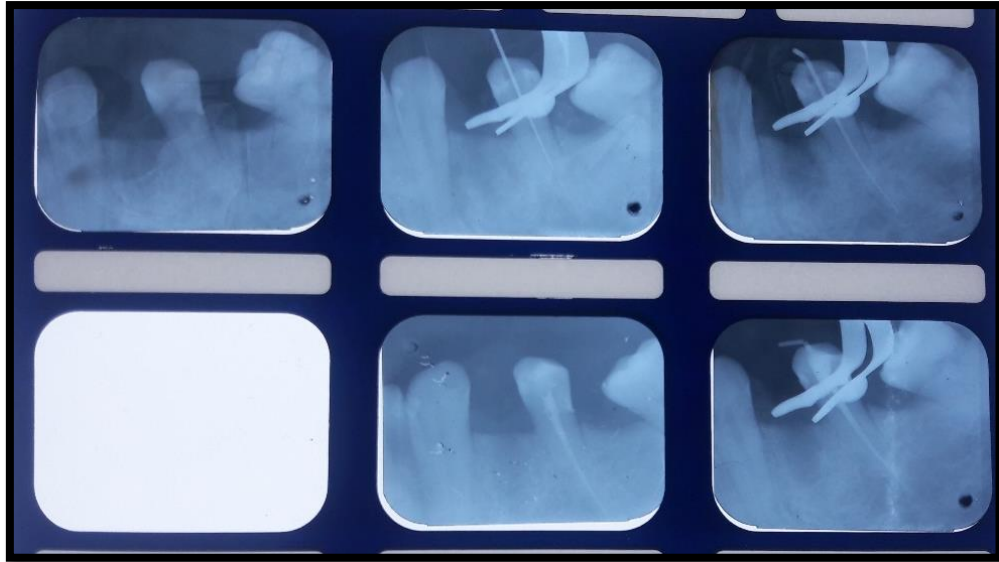


Fig. 43. Radiografías endodoncia pieza dental numero 35

**Anexo no. 10. PROTOCOLO DE PRÓTESIS FIJA.**

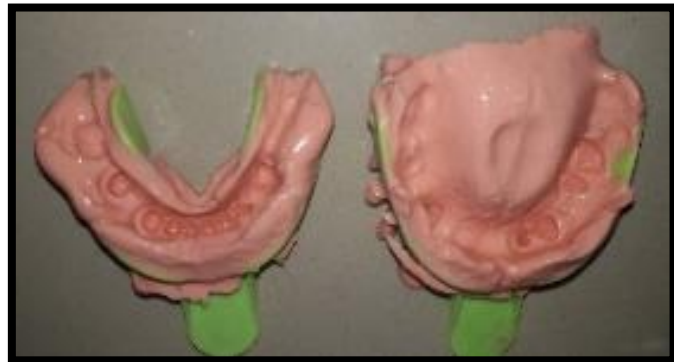
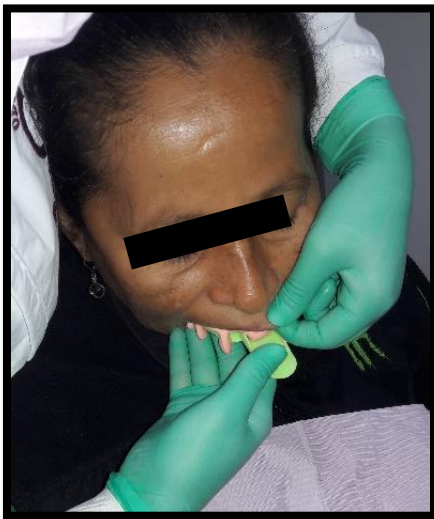
Fig. 44. Toma de impresión con alginato

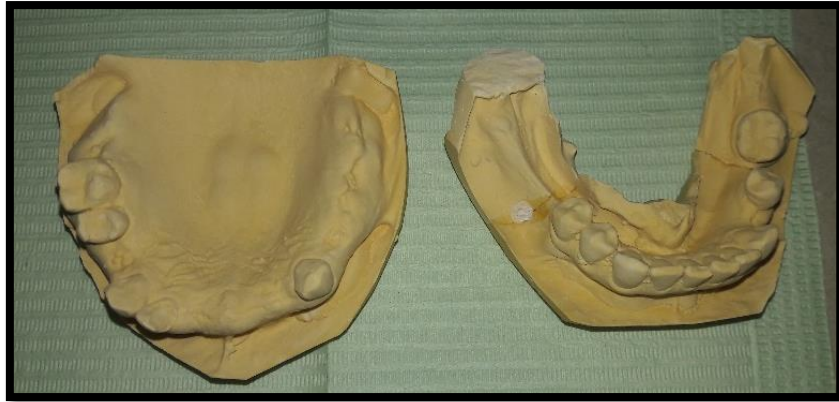

Fig. 45. Modelos de estudio

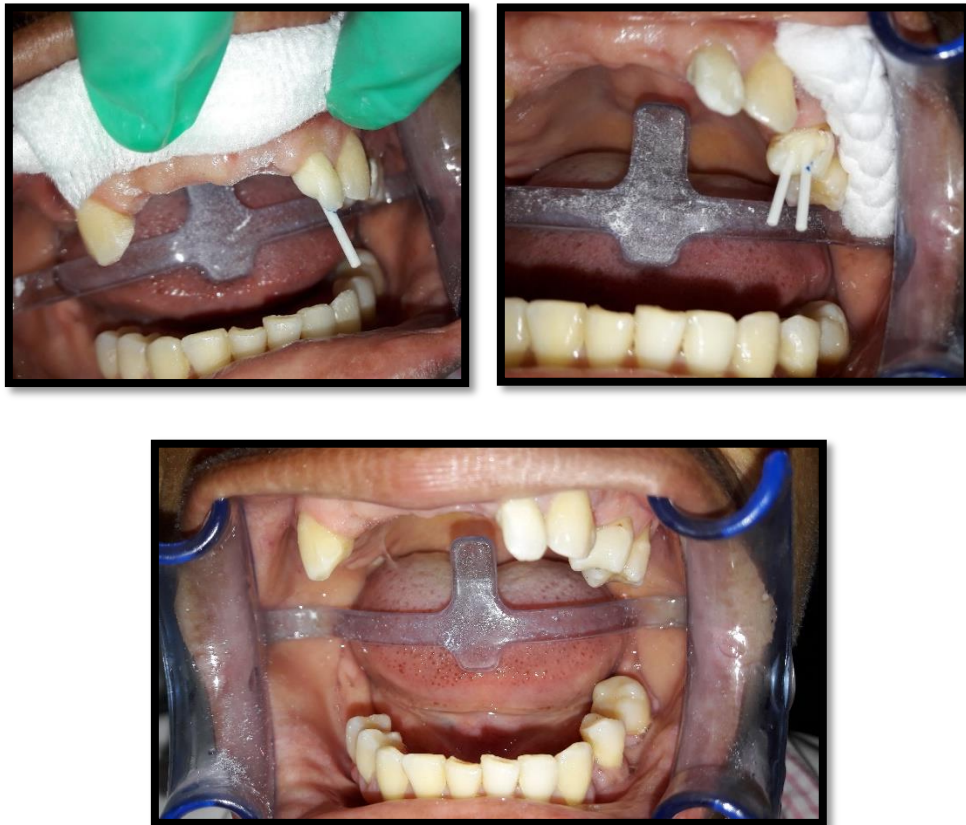


Fig. 46. Colocación de postes de resina



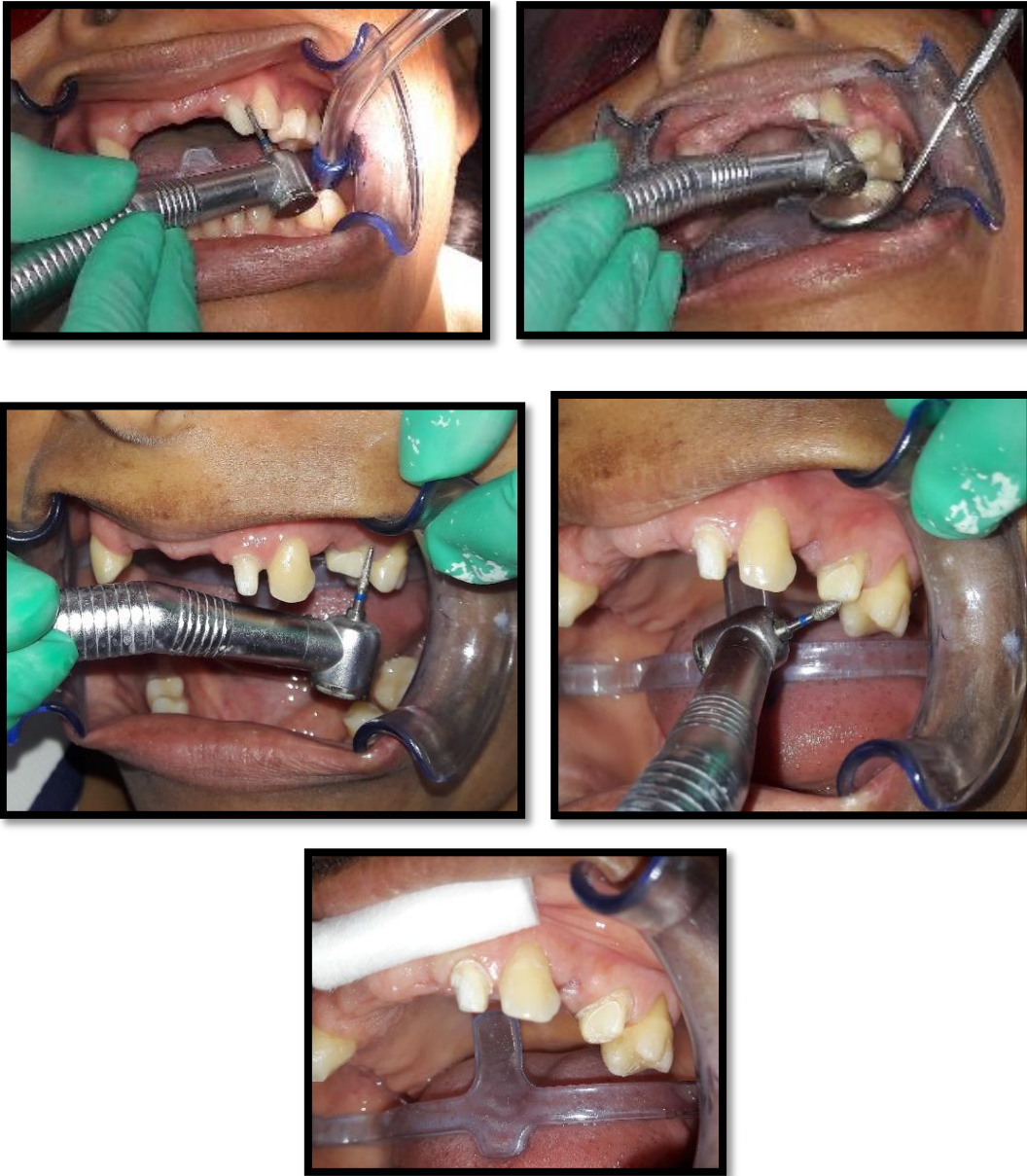

Fig. 47. Tallado de piezas dentales



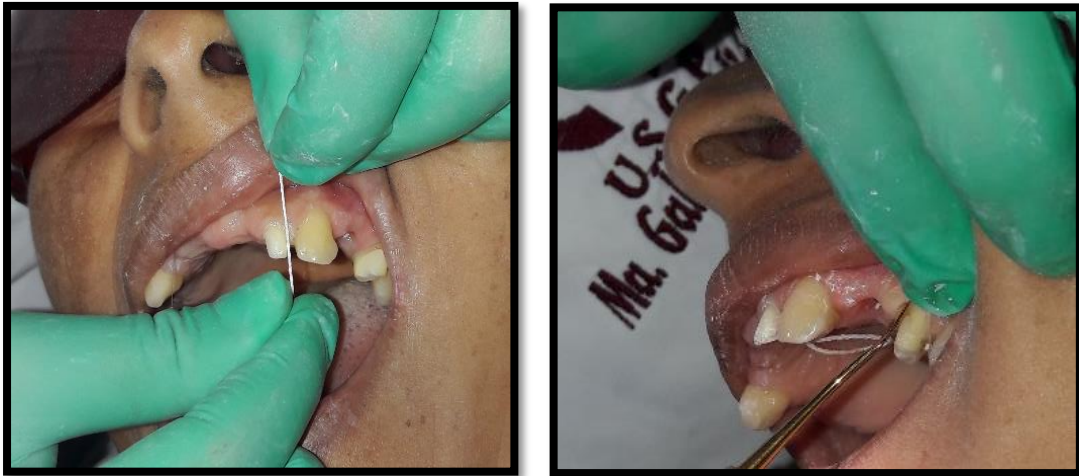

Fig. 48. Colocación de hilo retractor

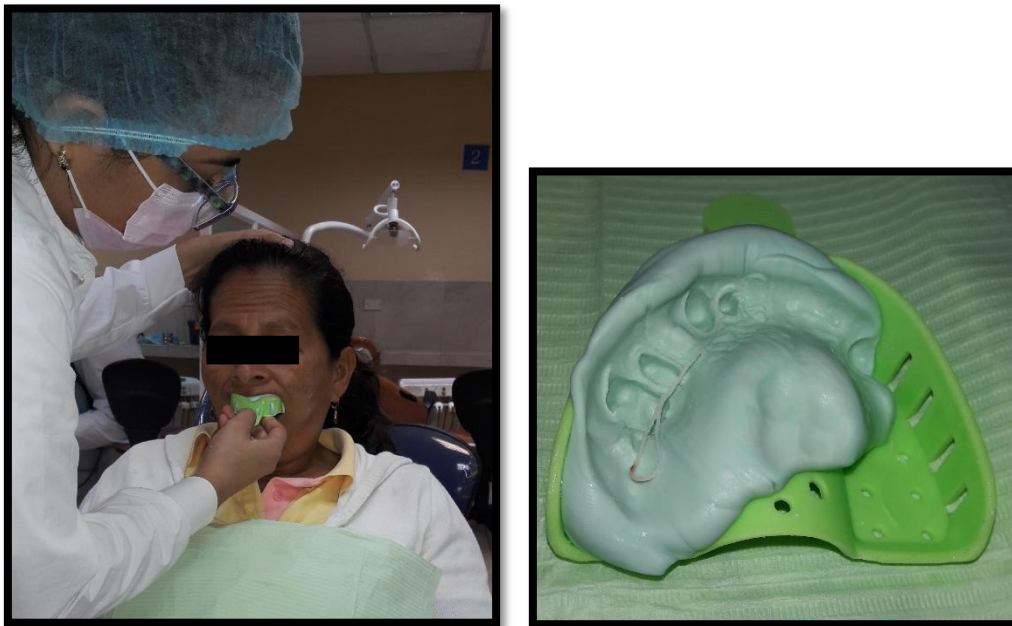

Fig. 49. Toma de impresión con material de impresión definitivo pesado

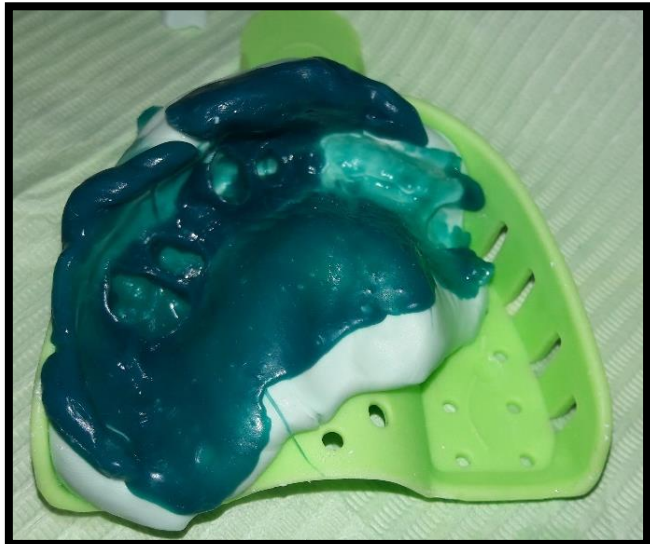
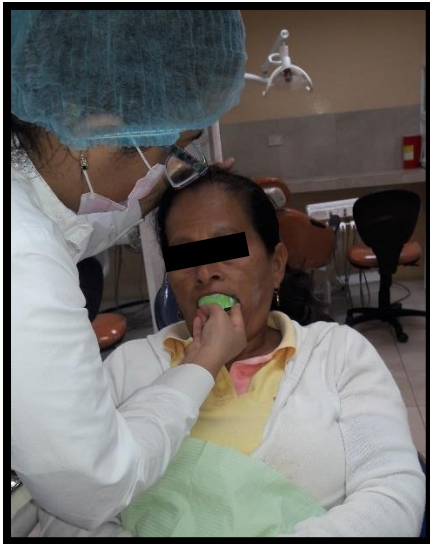
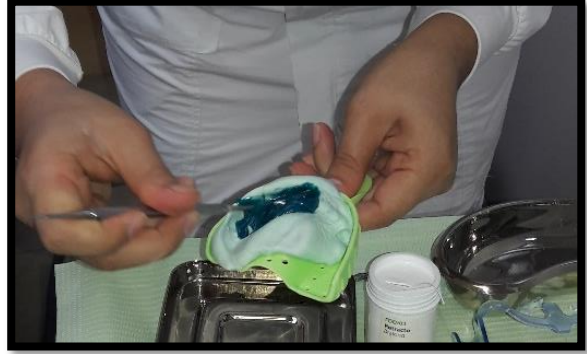Fig. 50. Toma de impresión con material definitivo liviano

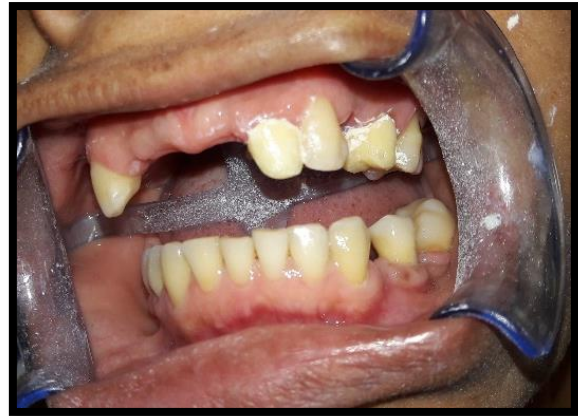
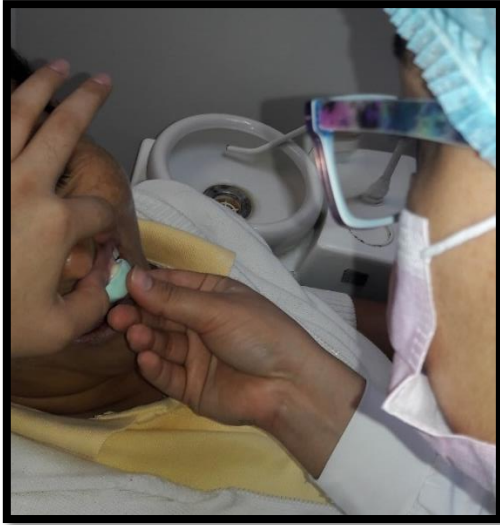
Fig. 51. Elaboración y cementado de provisionales

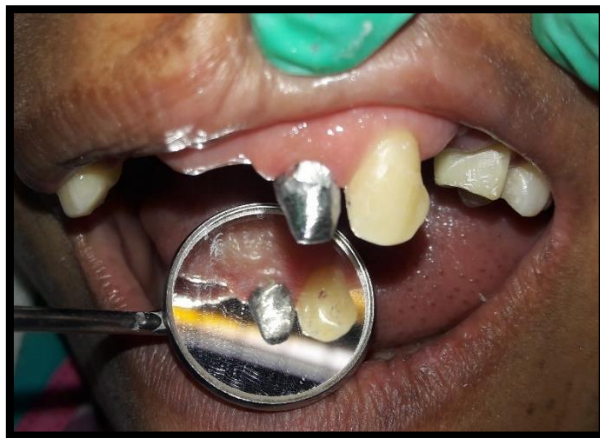
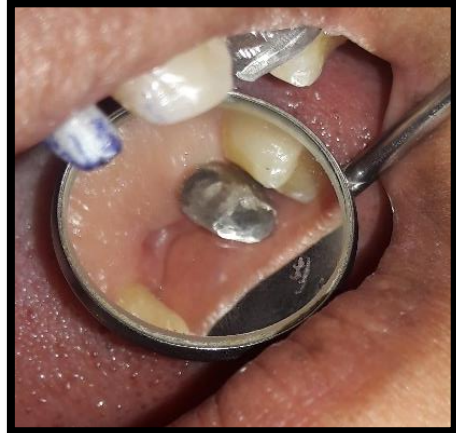
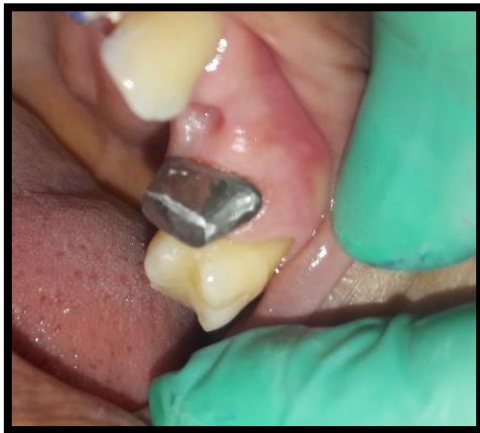Fig. 52. Prueba de metal



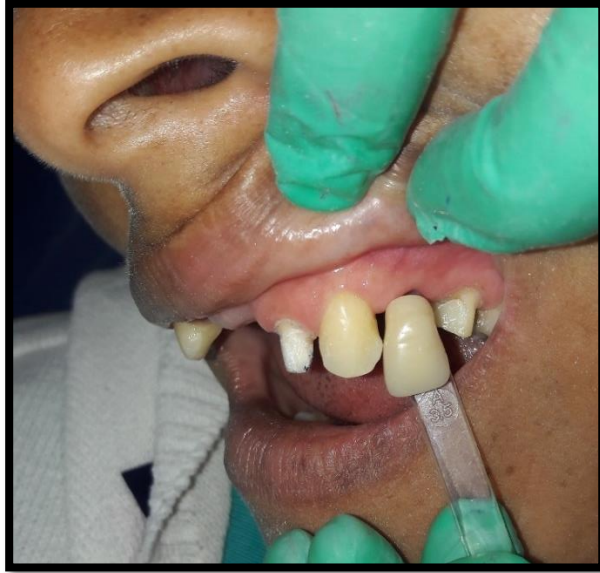

Fig. 53. Toma de color

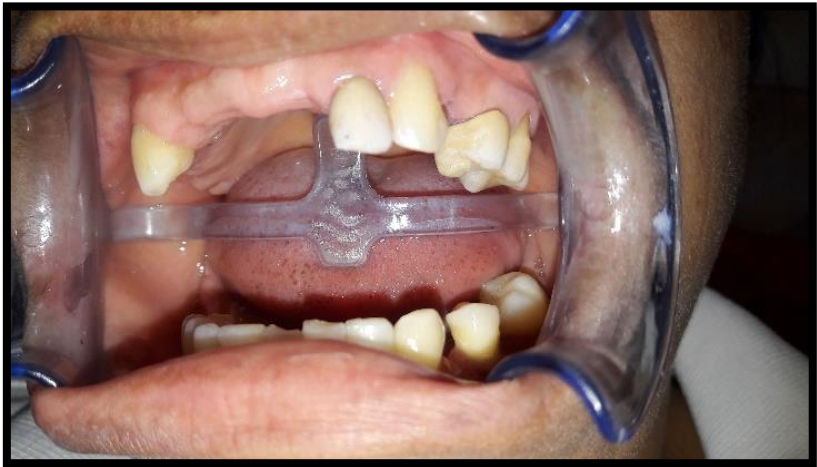

Fig. 54. Prueba de biscocho

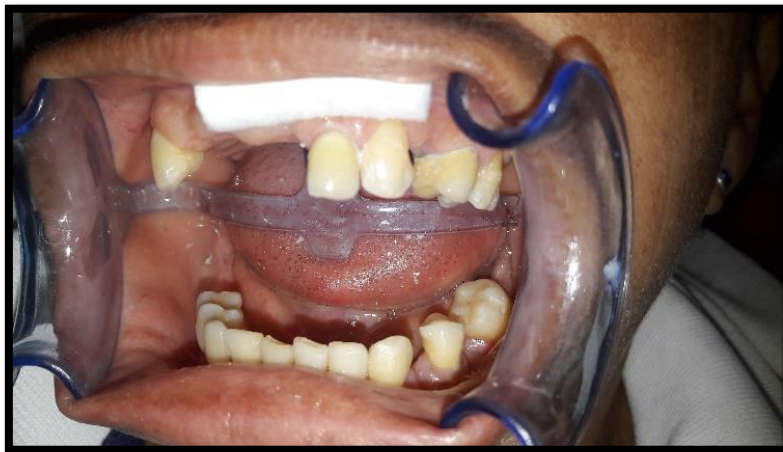
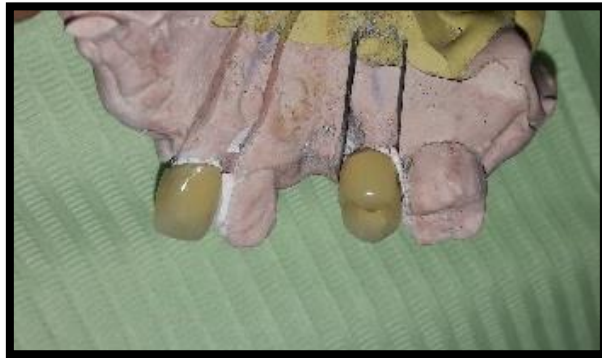
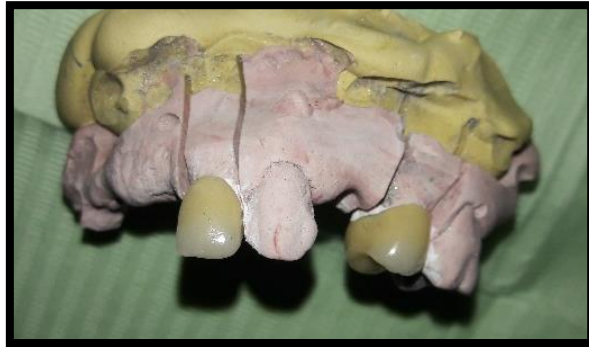Fig. 55. Coronas glaseadas y cementadas

**Anexo no. 11. PROTOCOLO DE PRÓTESIS PARCIAL REMOVIBLE CROMO COBALTO.**

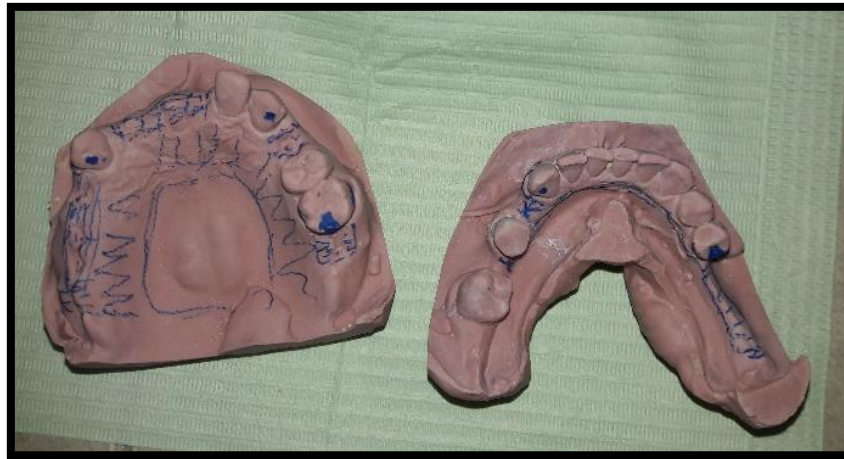


Fig. 56. Diseño de prótesis

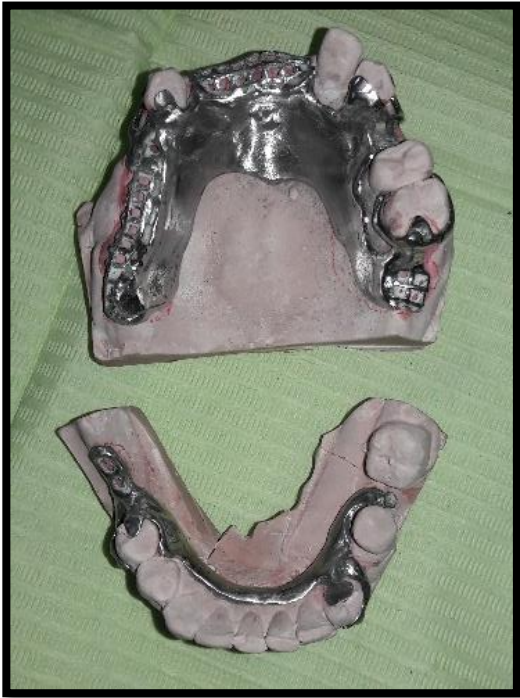

Fig. 57. Metal de cromo cobalto

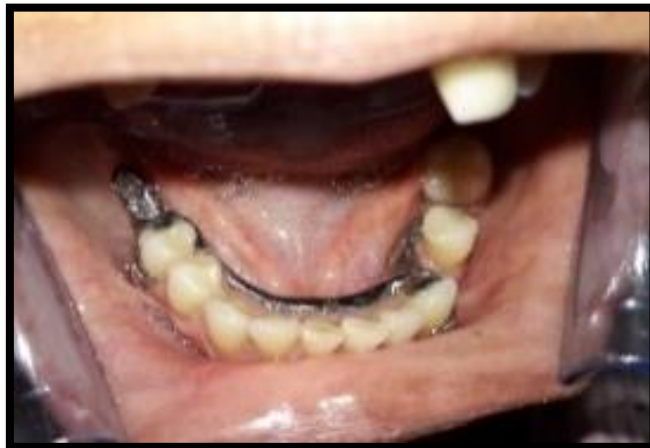
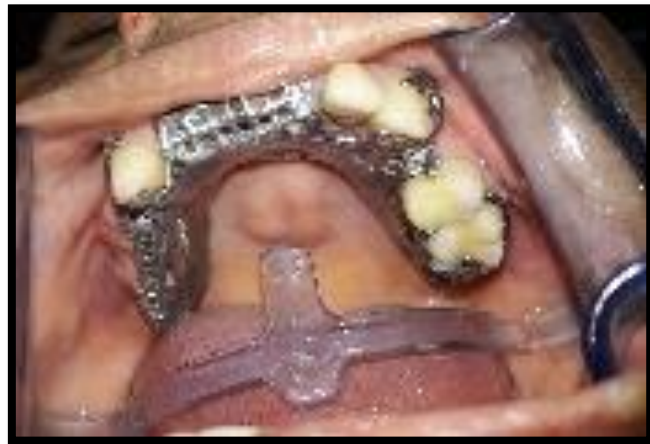
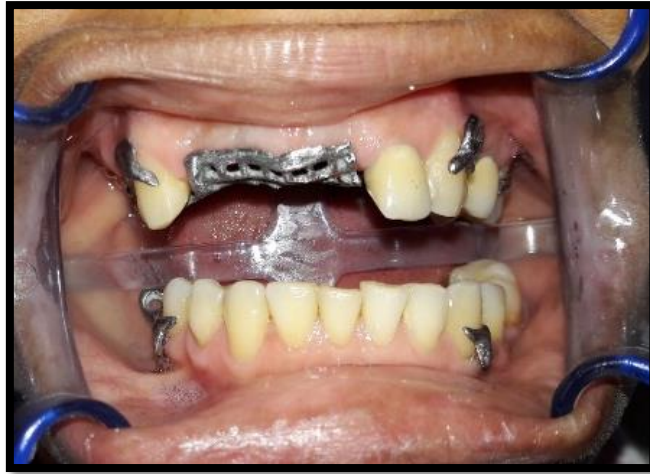Fig. 58. Prueba de armazón metálico



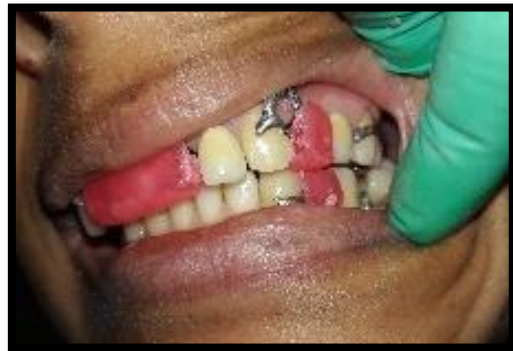
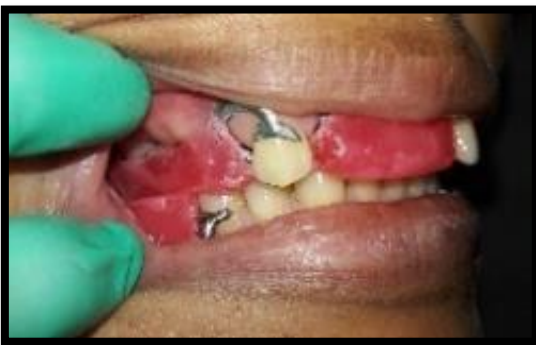
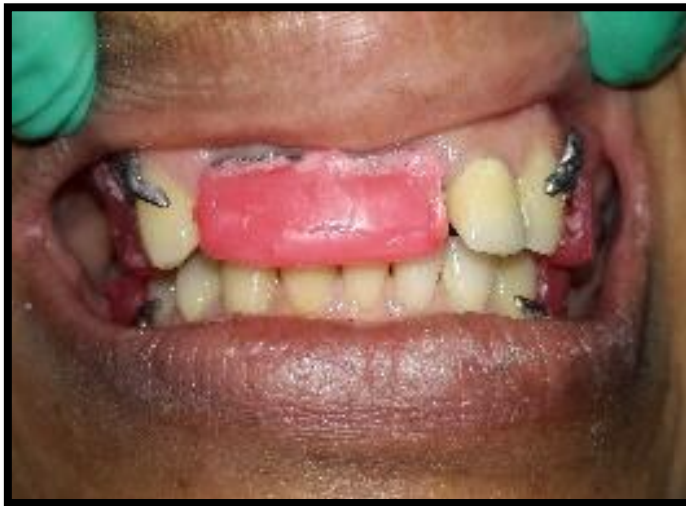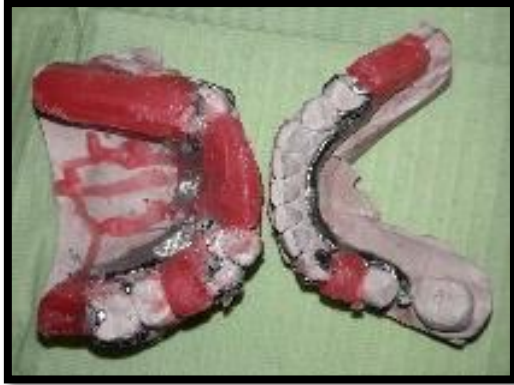Fig. 59. Registro de mordida en cera



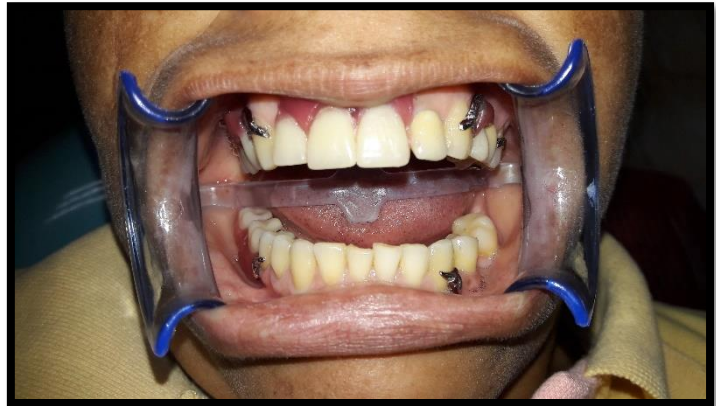
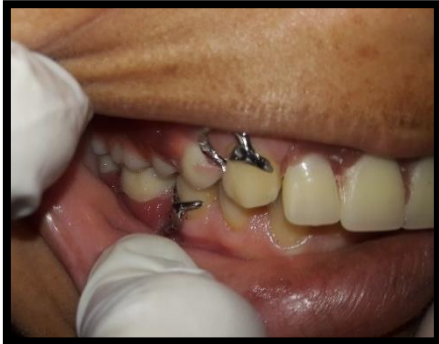
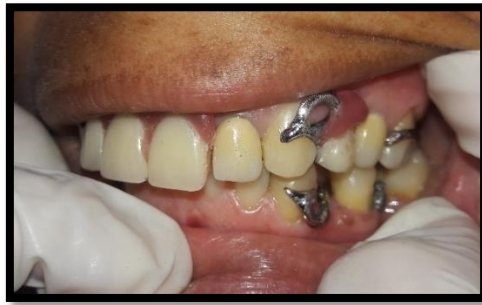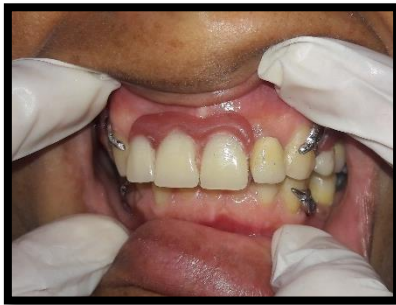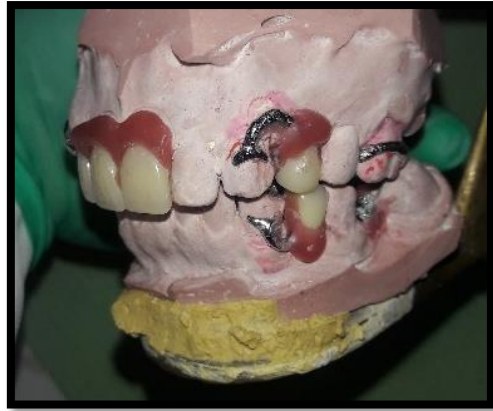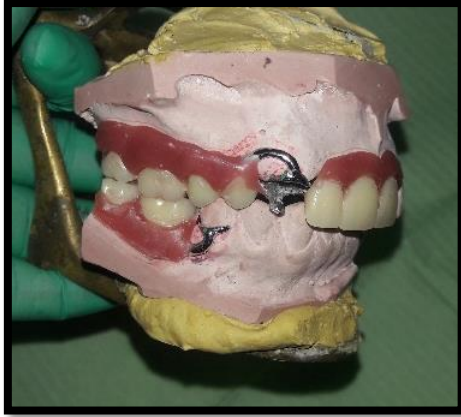Fig. 60. Prueba de prótesis en cera

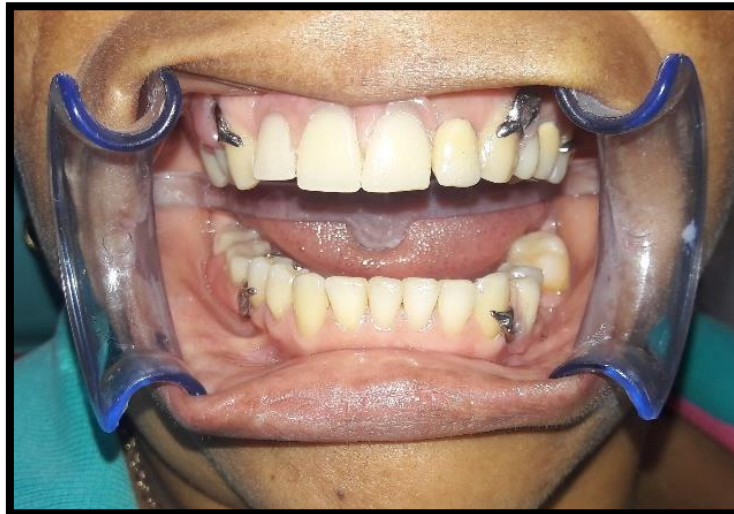
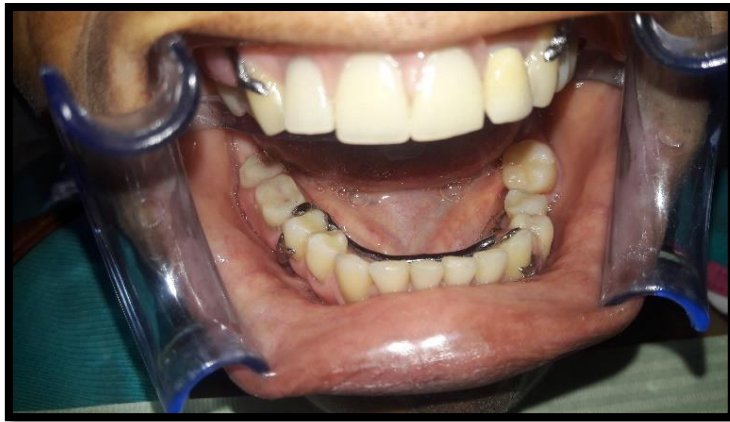
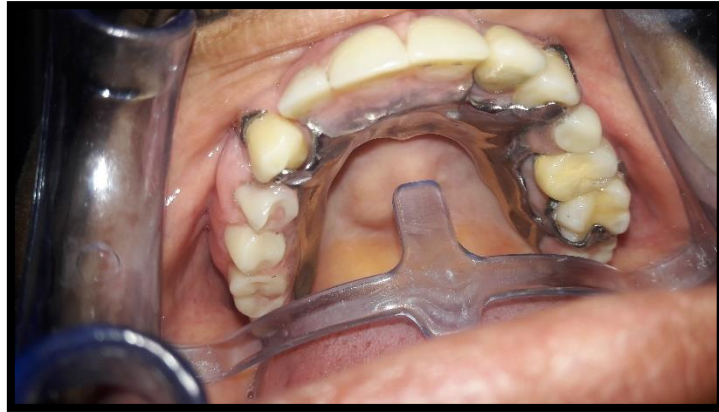Fig. 61. Adaptación y entrega de la prótesis

**Anexo no. 6. EDUCACIÓN ORAL.**

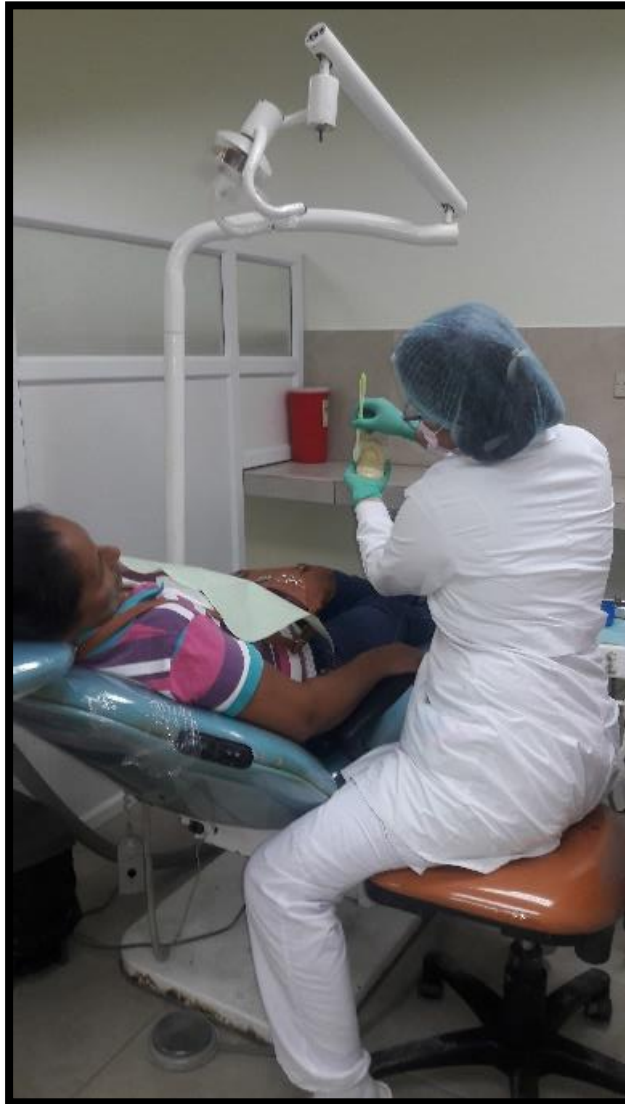

Fig. 62. Educación oral. Técnica de cepillado dental

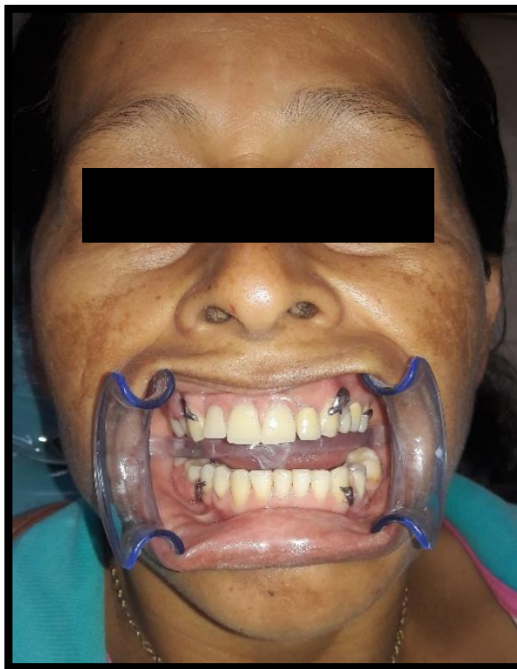
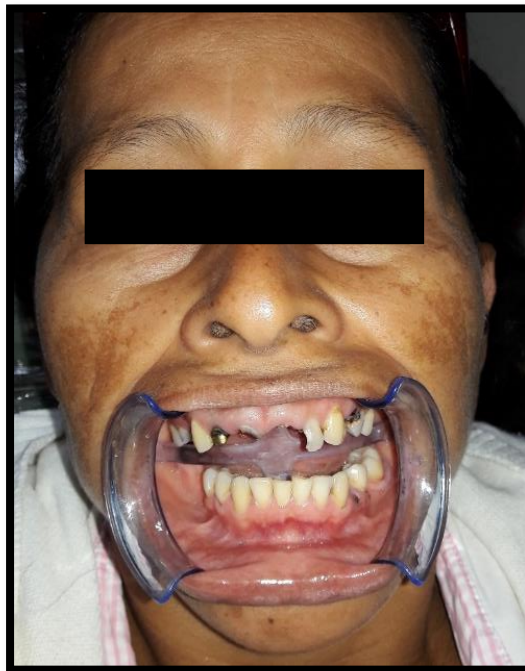
Fig. 63. Resultados. Antes y después

## BIBLIOGRAFÍA.

- Ahmad, I. (2013). *Manual de consulta rápida en prostodoncia*. Caracas: Amolca.
- Arbildo, H. I. (06 de junio de 2014). *Técnicas Quirúrgicas en la Terapia Periodontal*. Recuperado el 5 de septiembre de 2016, de Prezi.com: <https://prezi.com/b8xaf3eypzxx/tecnicas-quirurgicas-en-la-terapia-periodontal/>
- Bastidas, E. (10 de mayo de 2005). *Sistema e- Salud ESPOCH*. Obtenido de Medline Plus: <http://medicina.esPOCH.edu.ec/InfyServ/obturaciones.htm>
- Bassi, F., Previgliano, V., & Schierano, G. (2011). *Rehabilitación protésica: Prótesis parcial removible*. Torino: Amolca.
- Botero, J. E. (22 de marzo de 2010). *SCielo. Revista Clínica de periodoncia, implantología y rehabilitación oral*. Obtenido de Determinantes del diagnóstico peridontal.: [http://www.scielo.cl/scielo.php?pid=S0719-01072010000200007&script=sci\\_arttext&tlng=en](http://www.scielo.cl/scielo.php?pid=S0719-01072010000200007&script=sci_arttext&tlng=en)
- Bruna, E., & Fabianelli, A. (2012). *La prótesis fija con líneas terminales verticales*. New York: Amolca.
- Cascante, M. (13 de mayo de 2013). *Prótesis parcial removibley Clasificación de Kenneny*. Obtenido de Universidad Central: <http://es.slideshare.net/marcelocascantecalderon/prtesis-parcial-removible-clasificacion-de-kennedy>
- Canalda, C., & Brau, E. (2014). *Endodoncia: Técnicas clínicas y bases científicas* (Tercera ed.). Barcelona, Reino de España: Elsevier.
- Catota, M. L. (julio de 2014). *Extracción de remanentes radiculares*. Obtenido de Remanentes radiculares y su relación con las patologías bucales en conscriptos atendidos en el Centro de Salud urgano N° 13 del Fuerte Militar Atahualpa de la ciudad de Machachi en el periodo Nov. 2013-Abril 2014. Universidad Nacional C orazo.: <http://dspace.unach.edu.ec/bitstream/51000/762/1/UNACH-EC-ODONT-2014-0048.pdf>



- Carranza, F. A., Newman, M. G., Takei, & Klokkevold, P. R. (2014). *Periodontología clínica de Carranza* (11ª ed.). República Bolivariana de Venezuela: Amolca.
- Chaple Gil, A. M., & Gispert Abreu, E. D. L. Á. (2015). Recomendaciones para el empleo práctico de resinas compuestas en restauraciones estéticas. *Revista Cubana de Estomatología*, 52(3), 293-313.
- Chávez, M. C. (2015). Un enfoque multidisciplinario en rehabilitación oral: Reporte de caso. *Acta Odontológica Colombiana*, 5(2), 135.
- Cepeda, J., Aradillas, L., Sanchez, L., y Pozo, A. (2015, Septiembre). Eficacia del uso concomitante de dentífrico con Triclosán a 0.3% y copolímero PVM/MA a 2.0%, enjuague bucal a base de cloruro de cetilpiridinio a 0.05% y terapia de raspado/alisado radicular en pacientes con gingivitis. *Revista de la Asociación Dental Mexicana*. 6. Consultado el 05 de Junio de 2016. En: <http://www.medigraphic.com/pdfs/adm/od-2015/od156f.pdf>
- Chávez, M. C. (2015). Un enfoque multidisciplinario en rehabilitación oral: Reporte de caso. *Acta Odontológica Colombiana*, 5(2), 135.
- Chiapasco, M. (2010). *Tácticas y técnicas en cirugía oral* (2da ed.). Barcelona, Reino de España: Amolca.
- COEA. (2016). *Colegio Oficial de Odontólogos y Estomatólogos de Alicante*. Obtenido de Caries: [://www.coea.es/web/index.php?menu=574](http://www.coea.es/web/index.php?menu=574)
- Consejo Nacional de Planificación (2013). Plan Nacional del Buen Vivir 2013-2017, Tomo1. Autor. Quito. Obtenido de [http://www.ministeriointerior.gob.ec/wp-content/uploads/downloads/2014/03/PLAN\\_NACIONAL-PARA-EL-BUEN-VIVIR-2009\\_2013.pdf](http://www.ministeriointerior.gob.ec/wp-content/uploads/downloads/2014/03/PLAN_NACIONAL-PARA-EL-BUEN-VIVIR-2009_2013.pdf)
- Cosme, G., & Berini, L. (2011). *Tratado de cirugía bucal* (Vol. 1). Madrid, Reino de España: Ergon
- Eley, B., Soory, M., & Manson, J. (2012). *Periodoncia*. Barcelona, Reino de España: Elsevier.

- Hargreaves, K., & Cohen, S. (2011). *Vías de la pulpa* (10ma ed.). Barcelona, Reino de España: Elsevier. Recuperado el 27 de Octubre de 2015, de [https://books.google.com.ec/books?id=6DKUoWfGonQC&printsec=frontcover&dq=Hargreaves,+Kenneth;+Cohen,+Stephen&hl=es&sa=X&ved=0CB4Q6AEwAWoVChMI6LX3gY7\\_yAIVw2MmCh0x1ABp#v=onepage&q=Hargreaves%2C%20Kenneth%3B%20Cohen%2C%20Stephen&f=false](https://books.google.com.ec/books?id=6DKUoWfGonQC&printsec=frontcover&dq=Hargreaves,+Kenneth;+Cohen,+Stephen&hl=es&sa=X&ved=0CB4Q6AEwAWoVChMI6LX3gY7_yAIVw2MmCh0x1ABp#v=onepage&q=Hargreaves%2C%20Kenneth%3B%20Cohen%2C%20Stephen&f=false)
- Harpenau, L., Kao, R., Lundergan, W., & Sanz, M. (2014). *Periodoncia e implantología dental de Hall: Toma de decisiones* (1era ed.). México, D. F., Estados Unidos Mexicanos: Manual moderno.
- García, Z. (23 de noviembre de 2013). *Criterios de reemplazo de las restauraciones*. Obtenido de Universidad Central de Venezuela. Fac. Odontología. Pdf.: [http://www.ucv.ve/fileadmin/user\\_upload/facultad\\_odontologia/Imagenes/Portal/Odont\\_Operatoria/Criterios\\_de\\_Reemplazo\\_de\\_las\\_Restauraciones..pdf](http://www.ucv.ve/fileadmin/user_upload/facultad_odontologia/Imagenes/Portal/Odont_Operatoria/Criterios_de_Reemplazo_de_las_Restauraciones..pdf)
- Masioli, A. (2013). *Odontología Restauradora de la A a la Z*. (1<sup>ra</sup> Edición). Republica de Brasil. Editorial Ponto.
- Milnar, F. (2012, Mayo.). *Estética Natural al sustituir restauraciones existentes de clase IV utilizando únicamente dos tonos de composite*. Gaceta Dental. 236. Consultado el 09 de Noviembre, 2015. En: [http://www.onipo.com.mx/wp-content/uploads/2013/04/AB-GrandioSO\\_Dr\\_-Milnar\\_Gaceta-Dental\\_Mai-2012.pdf](http://www.onipo.com.mx/wp-content/uploads/2013/04/AB-GrandioSO_Dr_-Milnar_Gaceta-Dental_Mai-2012.pdf)
- Morales, A. (s.f.). *Tesis digital UNMSM*. Obtenido de TRATAMIENTOS CONSERVADORES DE LA VITALIDAD PULPAR Y TRATAMIENTO ENDODÓNTICO: [http://sisbib.unmsm.edu.pe/bibvirtualdata/tesis/salud/morales\\_ag/cap2.pdf](http://sisbib.unmsm.edu.pe/bibvirtualdata/tesis/salud/morales_ag/cap2.pdf)
- Le Galés-Camus, C., Petersen, P., Porter, D. (2004). Organización Mundial de la Salud. Centro de Prensa. Ginebra
- Loza, D., y Valverde, R. (2012). *Prótesis parcial removible: Procedimientos Clínicos y de Laboratorio*. Lima, Perú: Editorial Savia.

- O.A. Maisito; Copuro de Gomez y Maresca, B.M. (1967). *Obturación de conductos radiculares en endodoncia*. Buenos Aires: Mundi.
- Ortega Nuñez, Luis Bota, P. Ruiz, J d e la Macorra. (s.f.). *Técnicas de obturación en endodoncia*. Obtenido de [http://eprints.ucm.es/5069/1/Tecnicas\\_de\\_obturacion\\_en\\_endodoncia.pdf](http://eprints.ucm.es/5069/1/Tecnicas_de_obturacion_en_endodoncia.pdf)
- Prop Dental. (2013). *Blog. Protocolo de Periodoncia*. Obtenido de Clínica Prop Dental- España: <https://www.propdental.es/blog/protocolo-de-periodoncia/>
- Rosenstiel, S., Land, M., & Fujimoto, J. (2009). *Protesis Fija Contemporánea* (Cuarta ed.). Barcelona: Elsevier.
- Sanitas. (2016). *En qué consiste la periodoncia*. Recuperado el 5 de septiembre de 2016, de Sanitas.ec: <http://www.sanitas.es/sanitas/seguros/es/particulares/biblioteca-de-salud/salud-dental/periodoncia.html>
- Shillingburg, H., Hobo, S., Whitsett, L., Jacobi, R., & Brackett, S. (2012). *Fundamentos esenciales en prótesis fija* (3era ed., Vol. 1). Barcelona: Quintessence.
- Silva, F. J. (11 de febrero de 2010). *Youtube.com*. Obtenido de Protesis Dentales de Cromo-Cobalto: <https://www.youtube.com/watch?v=3AkRWnHEZOW>
- Soares, I., & Goldberg, F. (2012). *Endodoncia: Técnicas y fundamentos*. (2a ed.). Buenos Aires: Medica Panamericana.